Российская медицинская академия последипломного образования

Визуализация идиопатических интерстициальных пневмоний

II Конгресс Национальной Ассоциации Фтизиатров

Тюрин Игорь Евгеньевич

igortyurin@gmail.com

Основные вопросы

- Методика высокоразрешающей КТ при интерстициальных заболеваниях легких
- Термины и определения
- Обычная интерстициальная пневмония в КТ изображении
- Организующаяся пневмония и другие типы интерстициальных пневмоний

Национальный Конгресс Ассоциации Фтизиатров

Высокоразрешающая КТ

Технология сканирования

- Алгоритм высокого пространственного разрешения
  (high spatial frequency algorithm, high resolution algorithm, bony algorithm)
- Прицельная реконструкция
  (target reconstruction, FOV = 30-35 cm)
- Уменьшение толщины слоя до 1-1.5 мм
- Расстояние между срезами 10-20 мм

Национальной Ассоциации Фтизиатров

Тонкослойная КТ легких

- Толщина слоя / Slice thickness: ≤ 1.5 mm
  - Алгоритм высокого разрешения
    (high spatial frequency algorithm)

Пошаговый протокол

Любой сканнер

Спиральный протокол

Необходим сканнер с многорядным детектором

II Конгресс Национальной Ассоциации Фтизиатров

Тонкослойная КТ: пошаговый протокол

Классическая ВРКТ

“вдох/выдох”

- толщина слоя 1 – 1.5 мм
- во время задержки дыхания
- каждые 10 мм

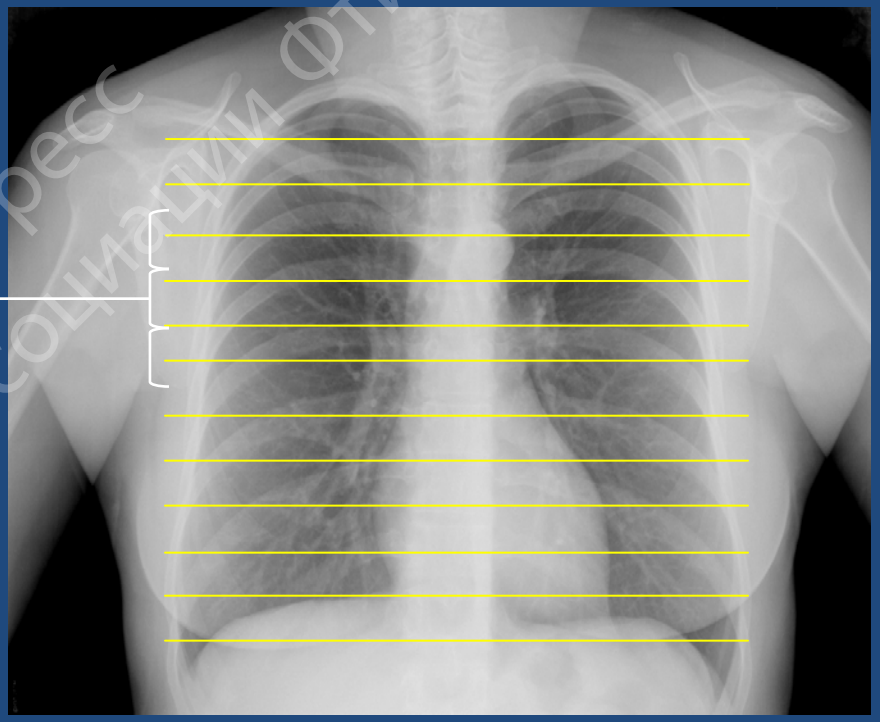

20-25 срезов

II Конгресс Национальной Ассоциации фтизиатров

Тонкослойная КТ спиральный протокол (МСКТ)

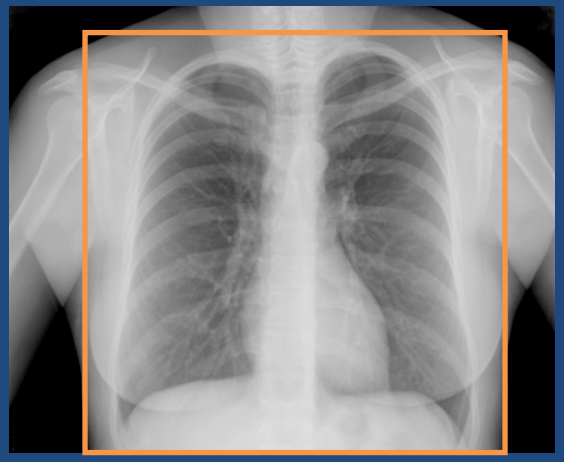

Одна задержка дыхания

объемное сканирование

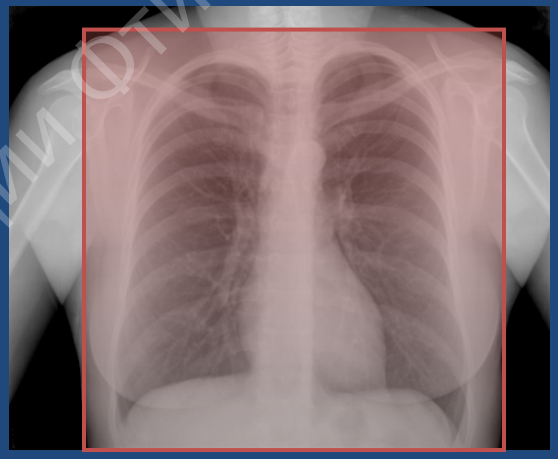

II Конгресс Национальной Ассоциации фтизиатров

Тонкослойная КТ спиральный протокол (МСКТ)

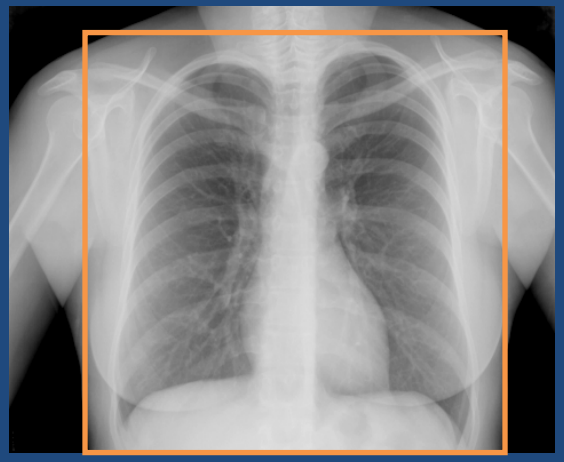

Одна задержка дыхания

объемное сканирование



толщина слоя выбирается после сканирования

II Конгресс Национальной Ассоциации Рентгенологов

Тонкослойная КТ

Пошаговый протокол

- Ограниченное число изображений (25-30)
- Расстояния между срезами
- Аксиальная плоскость

Спиральный протокол

- Большое количество срезов
- Прилегающие срезы
- Аксиальные срезы + 2D и 3D реформации
- + КТ ангиография

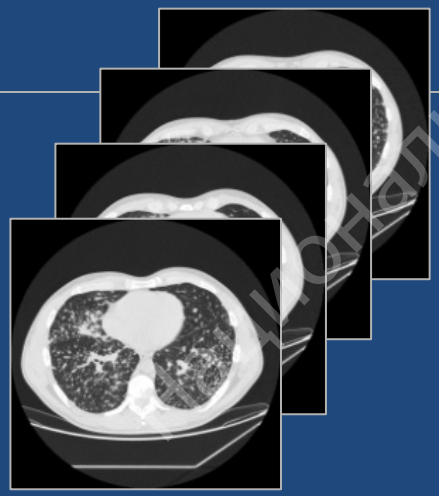

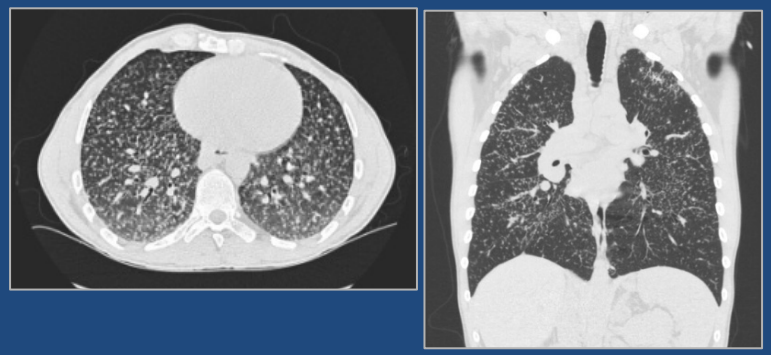

I Конгресс Национальной Ассоциации фтизиатров

Полипозиционное исследование

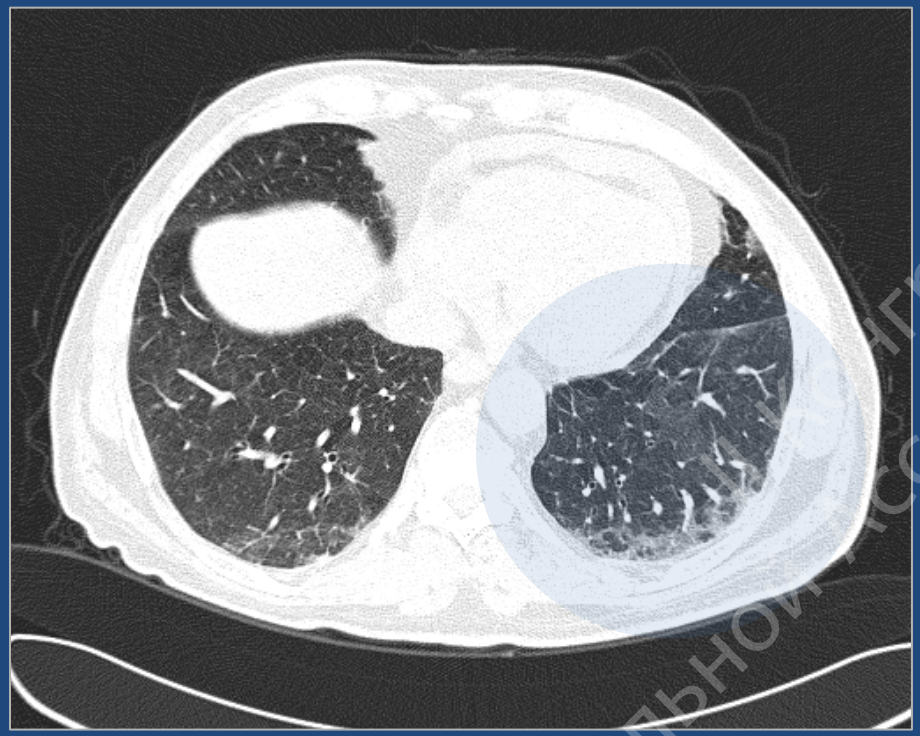

supine

prone

Функциональная гиповентиляция!

Национальный конгресс ассоциации фтизиатров

Терминология

- Идиопатические интерстициальные пневмонии (ИИП) ⟷ Альвеолиты
- Идиопатический легочный фиброз (ИЛФ) ⟷ Идиопатический фиброзирующий альвеолит (ИФА)

II Конгресс Национальной Ассоциации Фтизиатров

Обновление Международной мультидисциплинарной классификации идиопатических интерстициальных пневмоний

American Thoracic Society Documents

An Official American Thoracic Society/European Respiratory Society Statement: Update of the International Multidisciplinary Classification of the Idiopathic Interstitial Pneumonias

William D. Travis, Ulrich Costabel, David M. Hansell, Talmadge E. King, Jr., David A. Lynch, Andrew G. Nicholson, Christopher J. Ryerson, Jay H. Ryu, Moisés Selman, Athol U. Wells, Jurgen Behr, Demosthenes Bouros, Kevin K. Brown, Thomas V. Colby, Harold R. Collard, Carlos Robalo Cordeiro, Vincent Cottin, Bruno Crestani, Marjolein Drent, Rosalind F. Dudden, Jim Egan, Kevin Flaherty, Cory Hogaboam, Yoshikazu Inoue, Takeshi Johkoh, Dong Soon Kim, Masanori Kitaichi, James Loyd, Fernando J. Martinez, Jeffrey Myers, Shandra Protzko, Ganesh Raghu, Luca Richeldi, Nicola Sverzellati, Jeffrey Swigris, and Dominique Valeyre; on behalf of the ATS/ERS Committee on Idiopathic Interstitial Pneumonias

This official statement of the American Thoracic Society (ATS) and the European Respiratory Society (ERS) was approved by the ATS Board of Directors, June 2013, and by the ERS Steering Committee, March 2013

Am J Respir Crit Care Med Vol 188, Iss. 6, pp 733–748, Sep 15, 2013
Copyright © 2013 by the American Thoracic Society
DOI: 10.1164/rccm.201308-1483ST
Internet address: www.atsjournals.org

www.thoracic.org/statements/resources/interstitial-lung-disease/classification-of-IIPs.pdf

Интерстициальные пневмонии

- *Классификация ИП основана на гистологическом принципе; каждый гистологический тип связан с определенным типом изменений при ВРКТ*
- *Одинаковые морфологические типы изменений легких могут возникать при других заболеваниях, включая коллагенозы, гиперчувствительный пневмонит, лекарственные повреждения, которые должны быть исключены клинически.*
- *Диагностика ИП должна осуществляться на основании комплекса клинических, рентгенологических и морфологических данных*

Национальный Конгресс Ассоциации Фтизиатров

Идиопатические ИП (IIP)

- Обычная ИП (UIP) = идиопатический легочный фиброз, ИЛФ (IPF)
- Другие формы идиопатических ИП
  - Десквамативная ИП (DIP)
  - Острая ИП (AIP)
  - Неспецифическая ИП (NSIP)
  - Респираторный бронхиолит с ИЗЛ
  - Криптогенная организующаяся пневмония (COP)
  - Редкие и не классифицируемые варианты

II конгресс Национальной Ассоциации Фтизиатров

Идиопатический легочный фиброз

American Thoracic Society Documents

An Official ATS/ERS/JRS/ALAT Statement: Idiopathic Pulmonary Fibrosis: Evidence-based Guidelines for Diagnosis and Management

Ganesh Raghu, Harold R. Collard, Jim J. Egan, Fernando J. Martinez, Juergen Behr, Kevin K. Brown, Thomas V. Colby, Jean-Francois Cordier, Kevin R. Flaherty, Joseph A. Lasky, David A. Lynch, Jay H. Ryu, Jeffrey J. Swigris, Athol U. Wells, Julio Ancochea, Demosthenes Bouros, Carlos Carvalho, Ulrich Costabel, Masahito Ebina, David M. Hansell, Takeshi Johkoh, Dong Soon Kim, Talmadge E. King, Jr., Yasuhiro Kondoh, Jeffrey Myers, Nestor L. Müller, Andrew G. Nicholson, Luca Richeldi, Moisés Selman, Rosalind F. Dudden, Barbara S. Griss, Shandra L. Protzko, and Holger J. Schünemann, on behalf of the ATS/ERS/JRS/ALAT Committee on Idiopathic Pulmonary Fibrosis

This Official Statement of the American Thoracic Society (ATS), the European Respiratory Society (ERS), the Japanese Respiratory Society (JRS), and the Latin American Thoracic Association (ALAT) Was Approved by the ATS Board of Directors, November 2010, the ERS Executive Committee, September 2010, the JRS Board of Directors, December 2010, and the ALAT Executive Committee, November 2010

This Statement has been formally endorsed by the Society of Thoracic Radiology and by the Pulmonary Pathology Society

An Official ATS/ERS/JRS/ALAT Statement: Idiopathic Pulmonary Fibrosis: Evidence-based Guidelines for Diagnosis and Management *Am. J. Respir. Crit. Care Med. 2011; 183: 788-824.*

ИЛФ - определение

- Хроническая прогрессирующая ИП неизвестной природы
- Возникает в основном у пациентов старшего возраста
- Заболевание ограничено легкими
- Имеет характерную гистопатологическую и/или рентгенологическую картину
- Требует исключения других форм ИП и заболеваний, связанных с воздействием окружающей среды, лекарств или системных заболеваний

I Конгресс Национальной Ассоциации Фтизиатров

An Official ATS/ERS/JRS/ALAT Statement: Idiopathic Pulmonary Fibrosis: Evidence-based Guidelines for Diagnosis and Management *Am. J. Respir. Crit. Care Med. 2011; 183: 788-824.*

Идиопатический легочный фиброз (ИЛФ)

- Термин ИЛФ применяет к клиническому синдрому, в основе которого лежит морфологическая картина обычной интерстициальной пневмонии (ОИП):
  - скопления фибробластов и незрелой соединительной ткани в легочном интерстиции
  - временная гетерогенность в виде фиброзных процессов различной давности (фокусы фибробластов, зрелого фиброза и сотового легкого) в одном препарате легкого
  - пространственная неравномерность с чередованием участков измененной и нормальной легочной ткани

II Конгресс Национальной Ассоциации Фтизиатров

Idiopathic pulmonary fibrosis: diagnosis and treatment - international consensus statement.
Am J Respir Crit Care Med 2000; 161:646–664.

Идиопатический легочный фиброз

- Обычно 60-70 лет
- Прогрессирующая одышка и непродуктивный кашель
- Длительность симптомов более 6 месяцев
- Крепитация, «шум трения целлофана» в конце выдоха, «барабанные палочки»
- Снижение диффузионной способности, рестриктивные изменения

Nishimura K et al., Chest 1993; 104

II Конгресс Национальной Ассоциации Пульмонологов

Что видит рентгенолог?

- Картину (pattern – паттерн) изменений в легких в виде сочетания отдельных симптомов (признаков)
- Признаки м.б.:
  - более или менее характерны
  - в виде различных сочетаний отдельных признаков
- Рентгенологическая картина:
  - отражает морфологические изменения (ОИП)
  - должна интерпретироваться клинически (ИЛФ)

I Конгресс Национальной Ассоциации фтизиатров

ОИП: признаки при ВРКТ

- *Локализация - в кортикальных отделах, над диафрагмой (вертикальный градиент)*
- *Основной синдром - ретикулярные изменения, утолщение интралобулярных перегородок*
- *Сотовое легкое*
- *Тракционные бронхоэктазы*
- *Матовое стекло может быть, но выражено меньше, чем ретикулярные изменения*

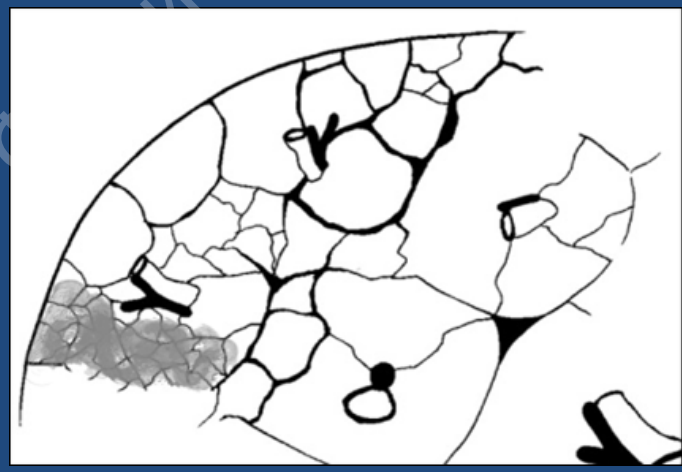

Национальной Ассоциации фтизиатров
II Конгресс

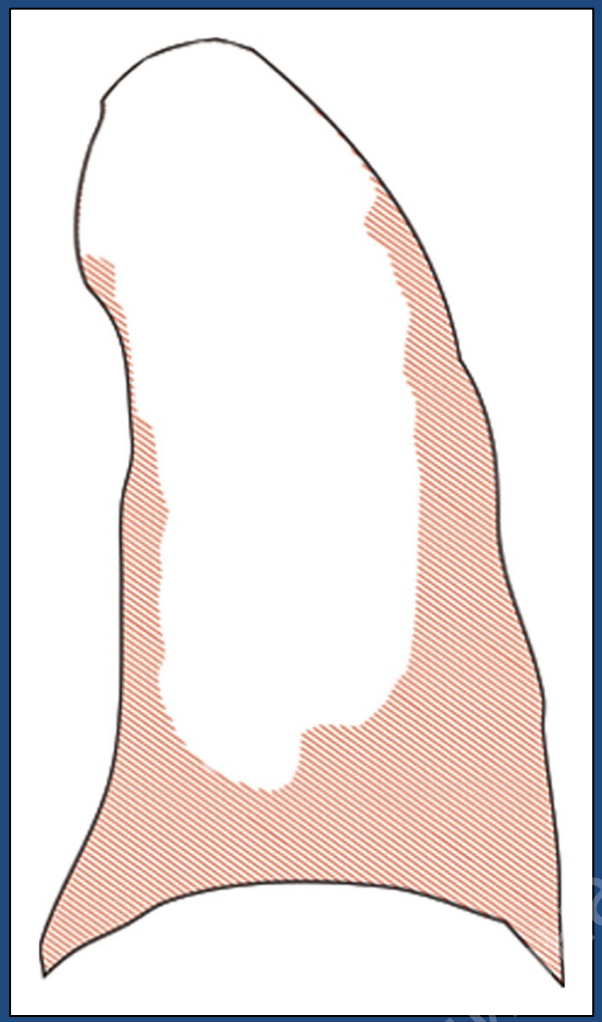

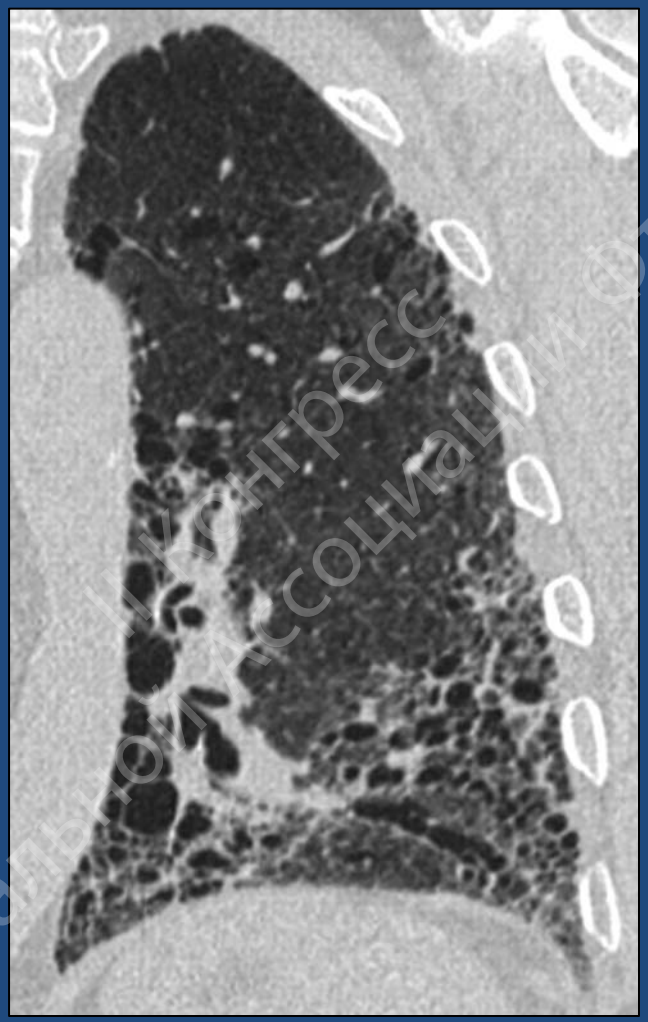

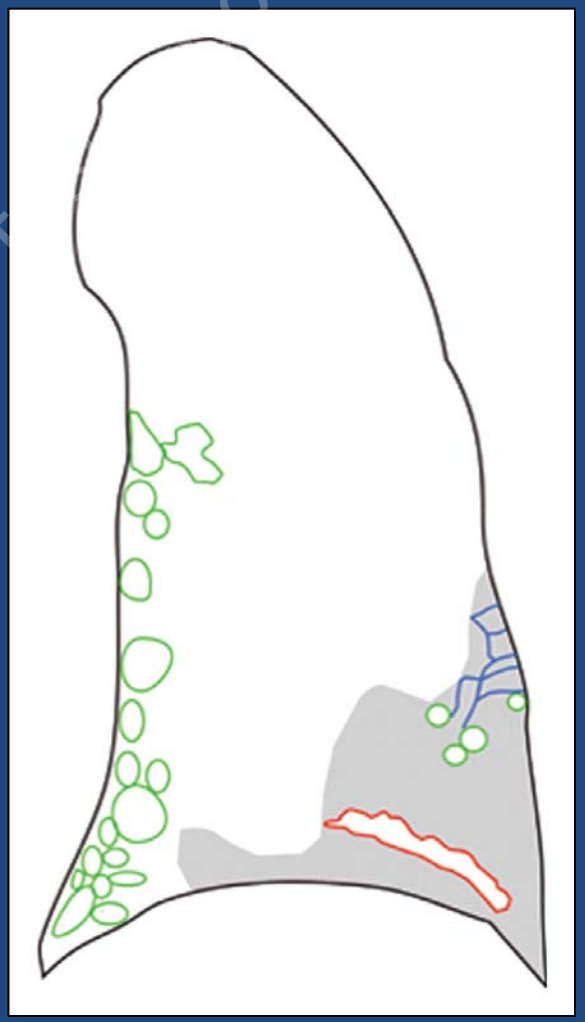

Mueller-Mang C et al. Radiographics 2007;27:595-615

Национальная конгресс ассоциация ОТОРИНОЛАРИНГОЛОГОВ

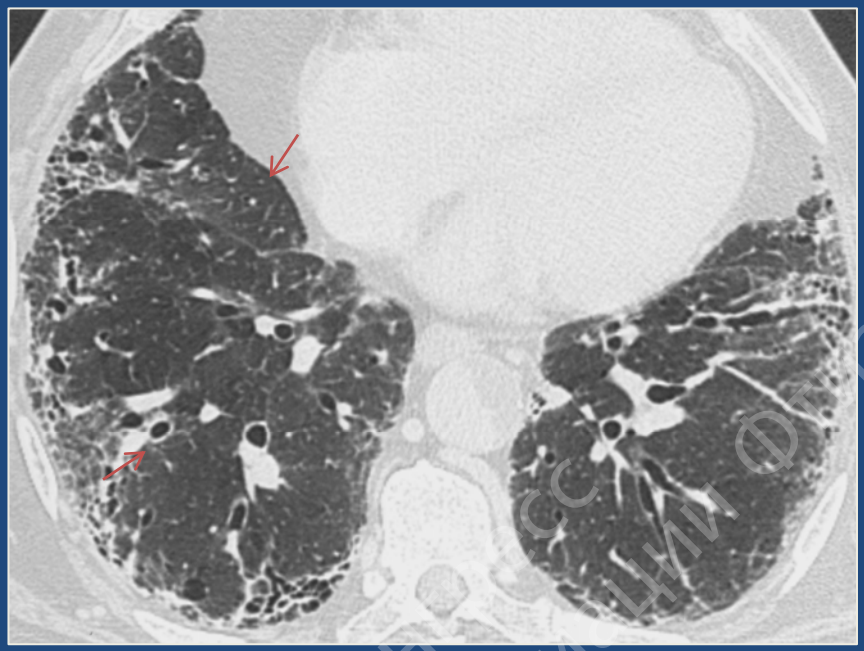

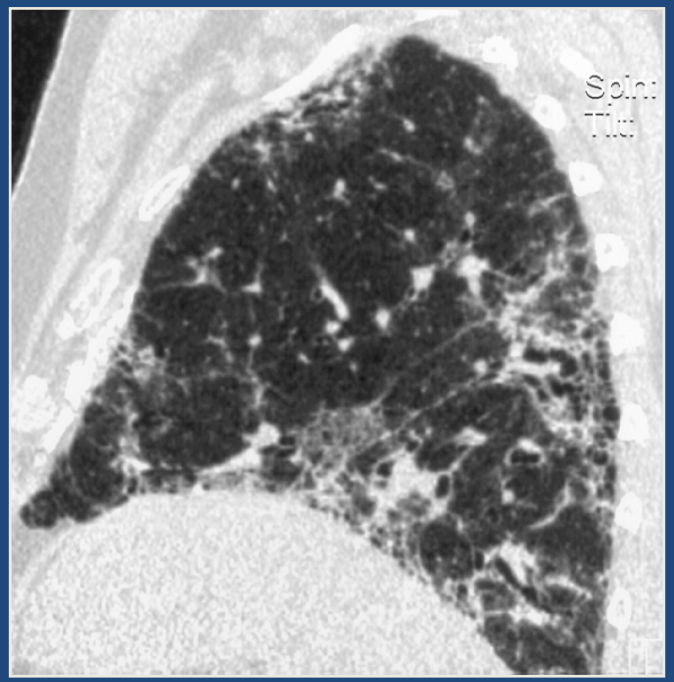

Конгресс Ассоциации Физиатров

Сотовое легкое – диагностическое значение

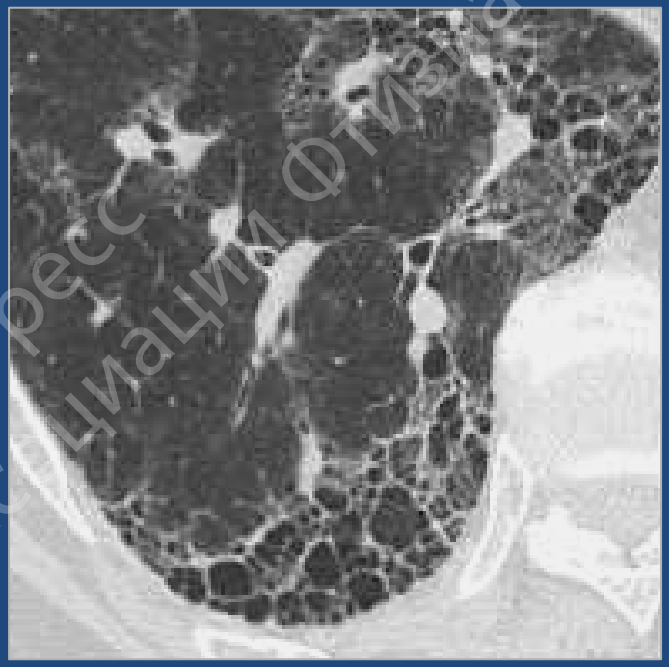

- Сотовое легкое - honeycombing – воздушные полости с толстыми фиброзными стенками, выстланные бронхиолярным эпителием
- Основной КТ признак фиброза

Национальный конгресс Ассоциации фтизиатров

Тракционные бронхоэктазы

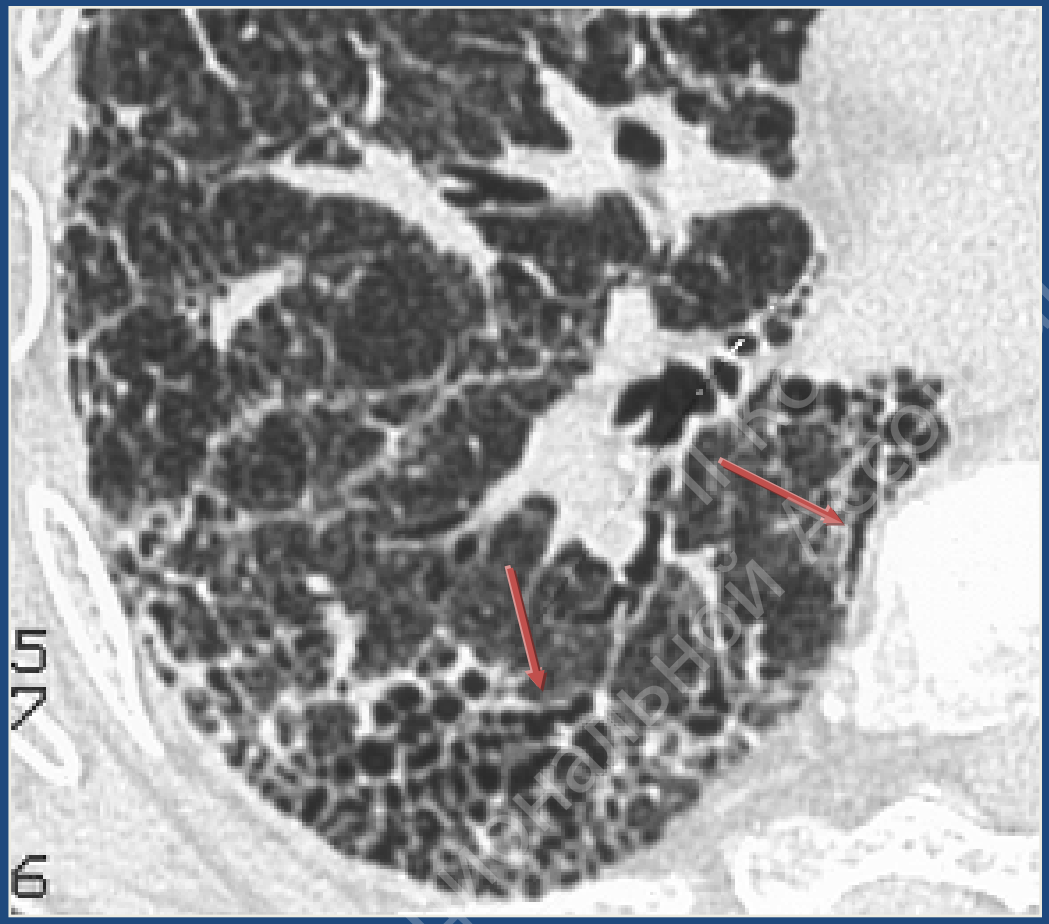

Национальный медицинский университет

Полипозиционное исследование

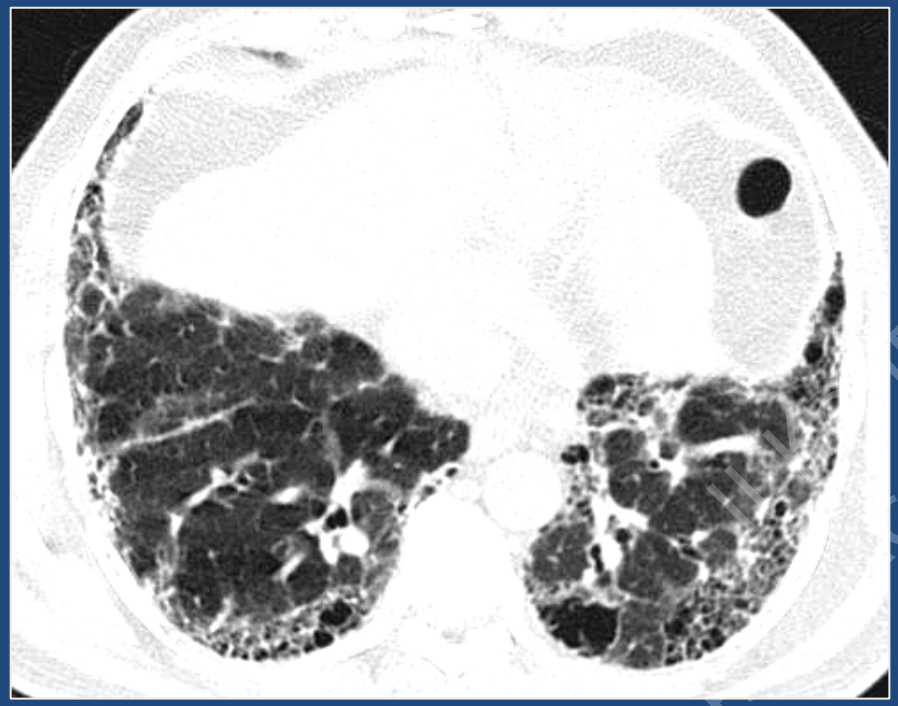

- Сканирование на спине и на животе
- Более точное выявление сотового легкого
- Уменьшает гипердиагностику матового стекла

Национальный институт грудной ассоциации фтизиатров

Обострение ОИП / ИЛФ

Обострение ОИП обычно протекает по типу острого альвеолярного повреждения, не имеет специфических КТ признаков

Через 5 недель

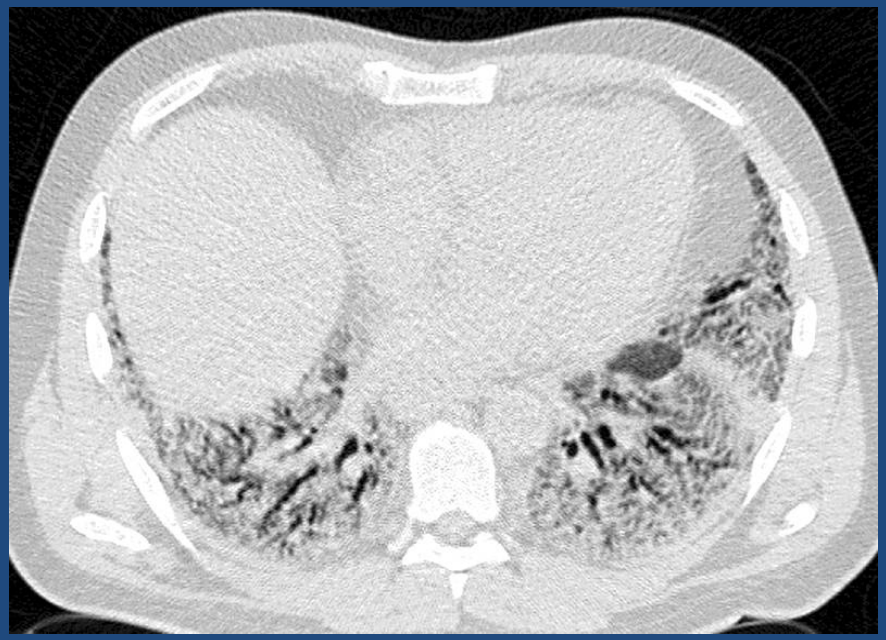

Национальный Пресс Ассоциации Фтизиатров

Обычная ИП и рак легкого

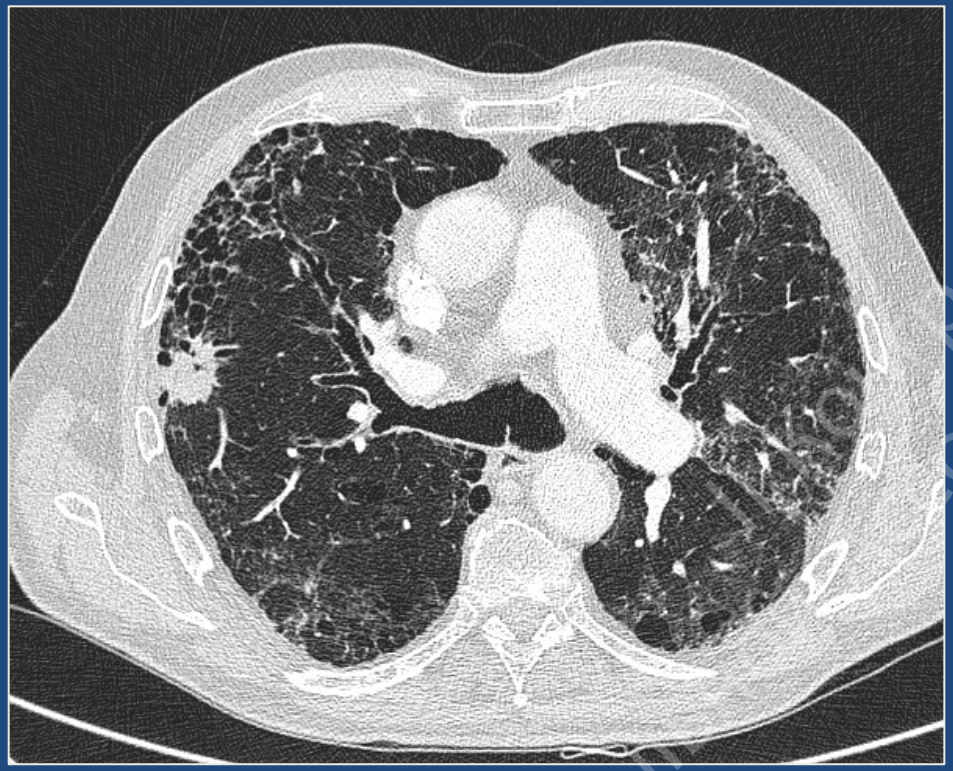

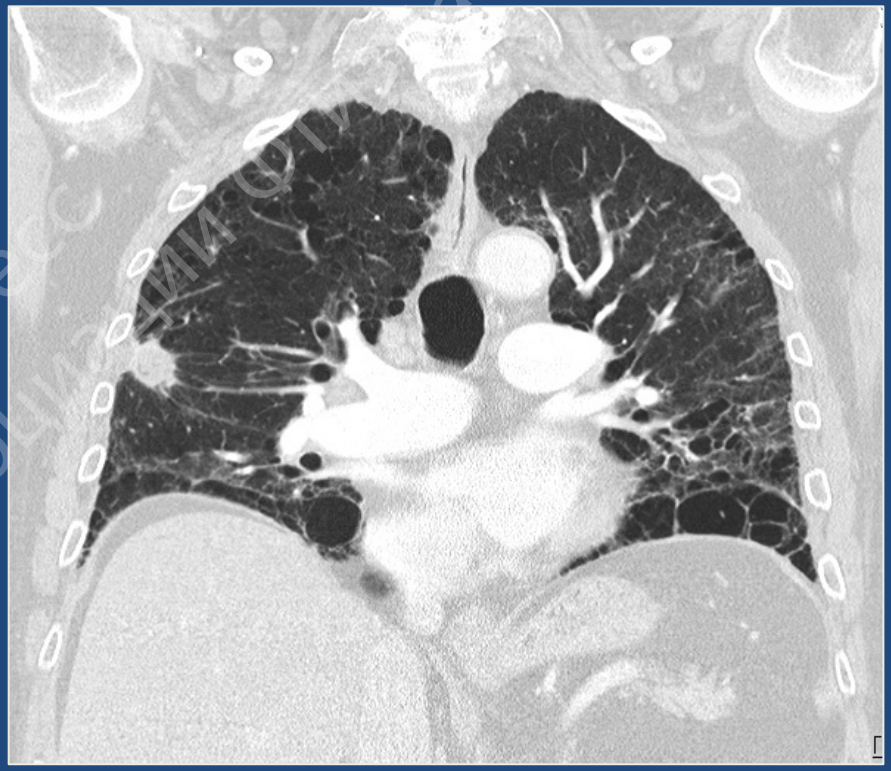

Рак легкого при ИЛФ в 12–14% случаев [Коган Е., 2007]

При КТ обычно увеличение лимфатических узлов средостения

Национальный конгресс Ассоциации фтизиатров

Критерии обычной интерстициальной пневмонии при ВРКТ

Картина ОИП (Все признаки)	Возможная ОИП
• Преобладание в субплевральных / базальных отделах • Ретикулярные изменения • *Сотовое легкое с / без тракционных бронхоэктазов* • Отсутствие других признаков патологии	• Преобладание в субплевральных / базальных отделах • Ретикулярные изменения • Отсутствие других признаков патологии

An Official ATS/ERS/JRS/ALAT Statement: Idiopathic Pulmonary Fibrosis: Evidence-based Guidelines for Diagnosis and Management *Am. J. Respir. Crit. Care Med. 2011; 183: 788-824.*

Национальной Ассоциации Фтизиатров

КТ картина: Обычная интерстициальная пневмония
Клинический диагноз: Идиопатический легочный фиброз

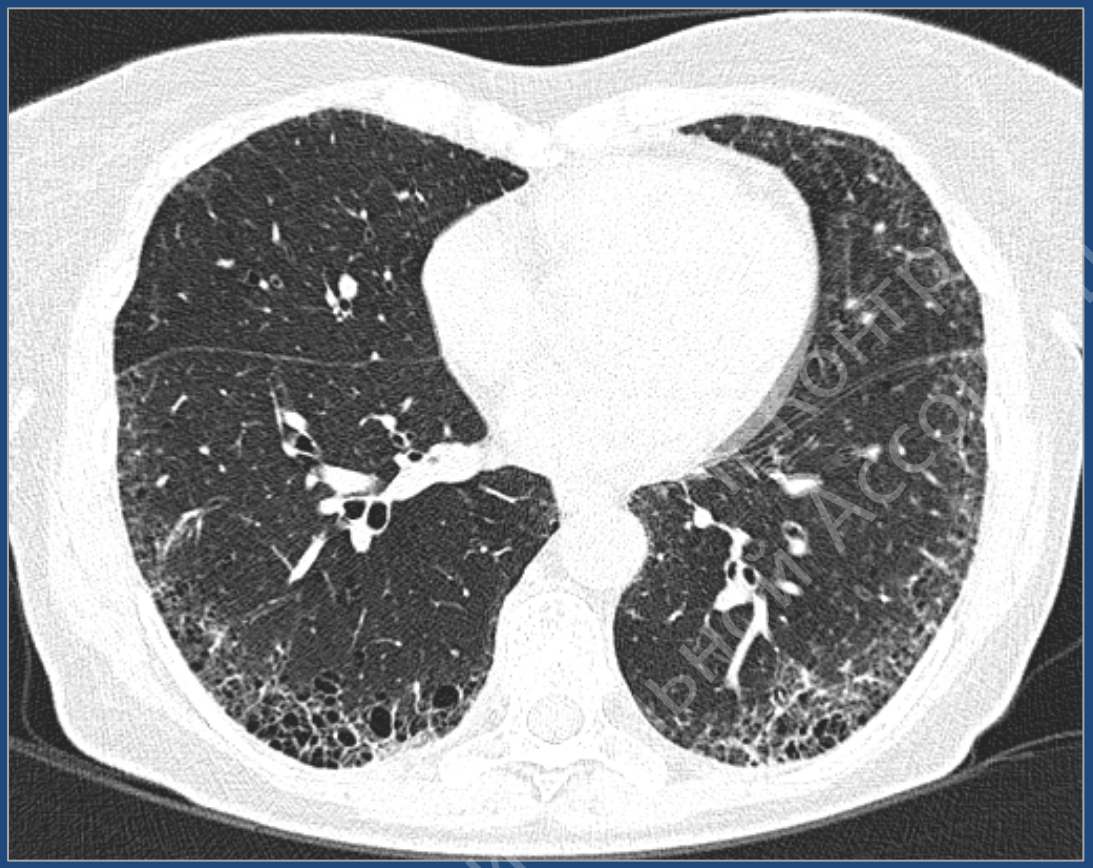

Национальный Ассоциации Фтизиатров

Обычная интерстициальная пневмония

Типичная КТ картина

ВРКТ

Положительный предсказательный уровень

> 95 %

Hunninghake, et al. (2001). Am J Respir Crit Care Med 164(2): 193-196
Demedts, M et al. (2005 N Engl J Med 353(21): 2229-2242

II Конгресс Национальной Ассоциации фризиатров

Обычная интерстициальная пневмония

Типичная КТ картина

Наблюдается только у 30-50% больных

Низкая чувствительность

Hunninghake, et al. (2001). Am J Respir Crit Care Med 164(2): 193-196
Demedts, M et al. (2005 N Engl J Med 353(21): 2229-2242

II Конгресс Национальной Ассоциации фризиатров

Клиническое значение ВРКТ

Типичные ВРКТ признаки:

- Сотовое легкое / бронхоэктазы / внутридольковые перегородки
- Распределение субплевральное / базальное

Чувствит	*77%*
Специф.	*72%*
Пол.ПУ	*85%*
Отриц.ПУ	*96%**

** confident diagnosis*

КТ позволяет:

- уверенно исключить наличие ИЛФ
- при типичной картине избежать биопсии

Swigris JJ – Chest 2005; 127:275

Национальный конгресс Национальной Ассоциации Фтизиатров

Критерий прогноза для отдельных видов ИИП

- Прогностические данные: выживаемость и ответ на лечение
- Выделение точных (достоверных) групп пациентов с ИИП для определения рациональной тактики лечения

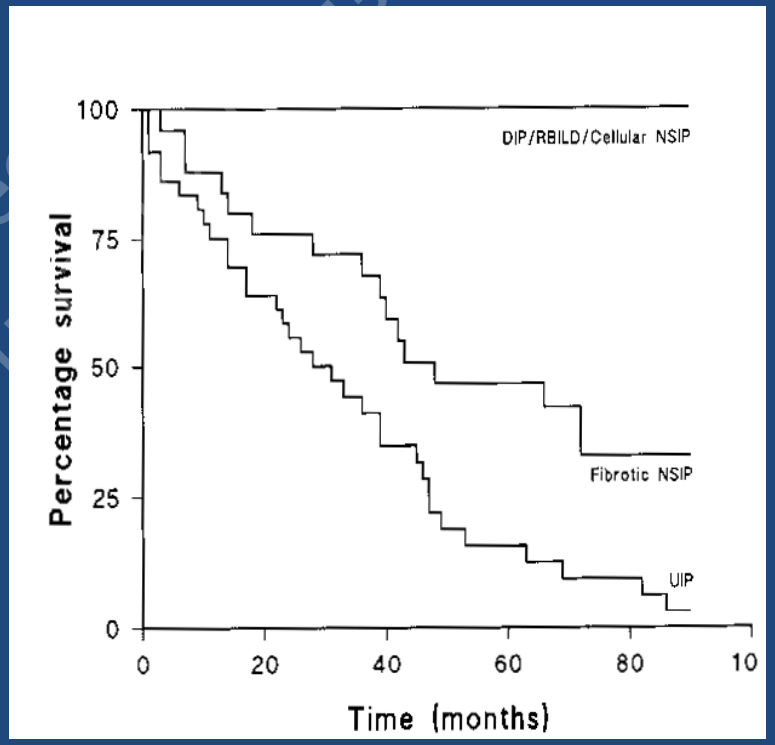

Bjoraker et al. AJRCCM 1998:157:199-203

Travis et al. AJSP 2000;24:19-33

Nicholson AG et al. AJRCCM, 2000

Национальной Ассоциации пульмонологов

Дифференциальная диагностика ОИП

- Идиопатический легочный фиброз

- Коллагенозы
- Лекарственная токсичность
- Хронический гиперчувствительный пневмонит
- Асбестоз
- «Очень редкие» болезни

II Конгресс Национальной Ассоциации Фтизиатров

Диагностический алгоритм

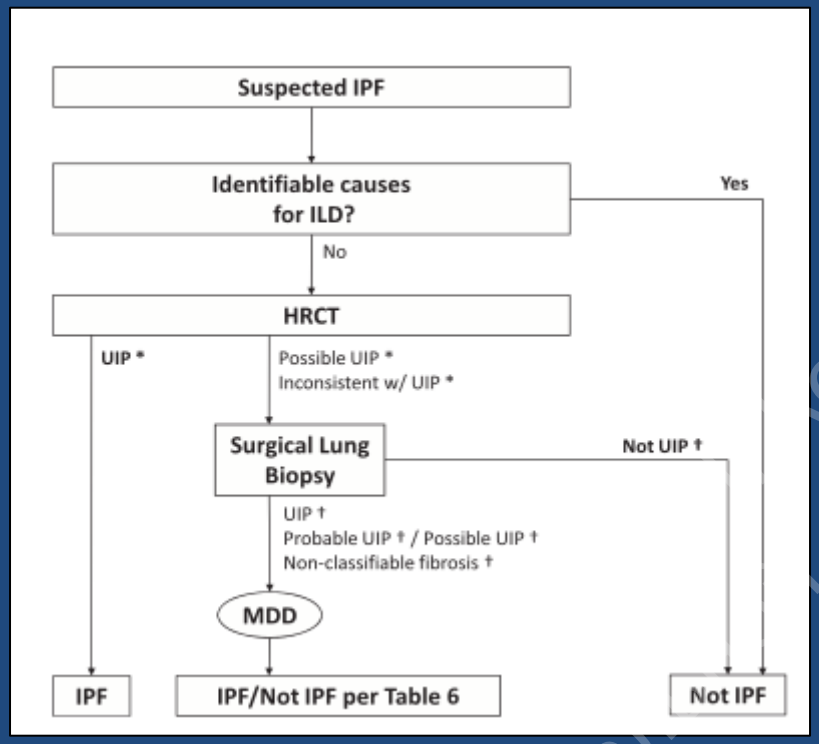

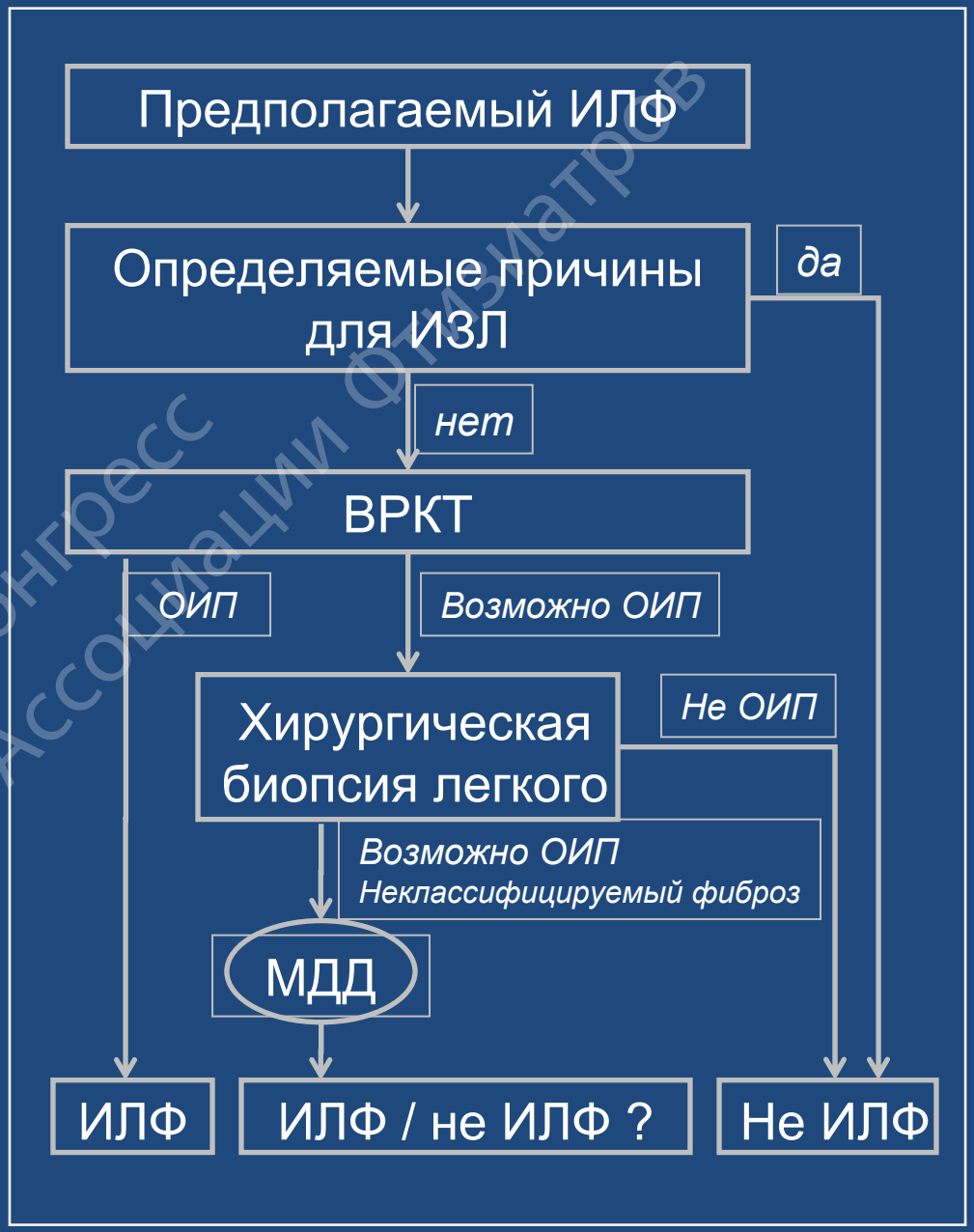

An Official ATS/ERS/JRS/ALAT Statement: Idiopathic Pulmonary Fibrosis: Evidence-based Guidelines for Diagnosis and Management *Am. J. Respir. Crit. Care Med. 2011; 183: 788-824.*

Национальный конгресс Ассоциации Физиатров

Неспецифическая интерстициальная пневмония (NSIP)

- Проявляется разнообразными гистологическими и рентгеновскими признаками
- Диагностический подход не ясен
- Разграничение между NSIP и UIP пока имеет академический интерес, определяет более выраженный ответ на кортикостероиды в определенных подгруппах пациентов с NSIP

II Конгресс Национальной Ассоциации Фтизиатров

Неспецифическая интерстициальная пневмония (NSIP)

- Возникает в 40-50 лет, на декаду моложе пациентов ИЛФ
- Симптомы аналогичны ИЛФ, но обычно менее выражены
- Постепенно прогрессирующая одышка, слабость и потеря веса
- М = Ж
- Нет прямой связи с курением

Национальный Конгресс Национальной Ассоциации Фтизиатров

Martinez FJ. Idiopathic interstitial pneumonias: usual interstitial pneumonia versus nonspecific interstitial pneumonia. Proc Am Thorac Soc 2006;3:81–95.

Неспецифическая интерстициальная пневмония (NSIP)

- Мономорфное воспаление стенок альвеол (лимфоциты и плазматические клетки)
- Благоприятный прогноз
- Участки матового стекла
- Обычно в нижних отделах легких
- Иногда альвеолярная инфильтрация или ретикулярные изменения

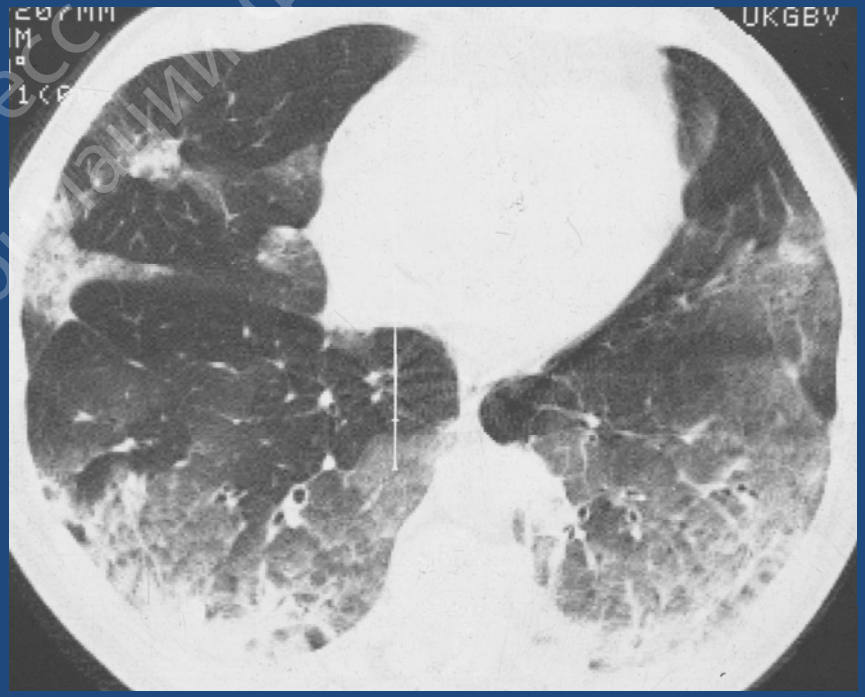

Park G.C. et al Radiology 1995; 195

Национальной Ассоциации Фтизиатров

Типичные КТ признаки

ИЛФ	НСИП
• Субплевральные, базальные изменения • *Преимущественно кисты (сотовое легкое)* • Иррегулярные ретикулярные изменения • Бронхоэктазы выражены значительно • Нет преобладания матового стекла	• Более равномерные изменения • *Кисты слабо выражены или отсутствуют* • Иррегулярные ретикулярные изменения • Бронхоэктазы не выражены • Участки матового стекла и консолидации

II Конгресс Национальной Ассоциации фтизиатров

Заболевания, индуцированные курением?

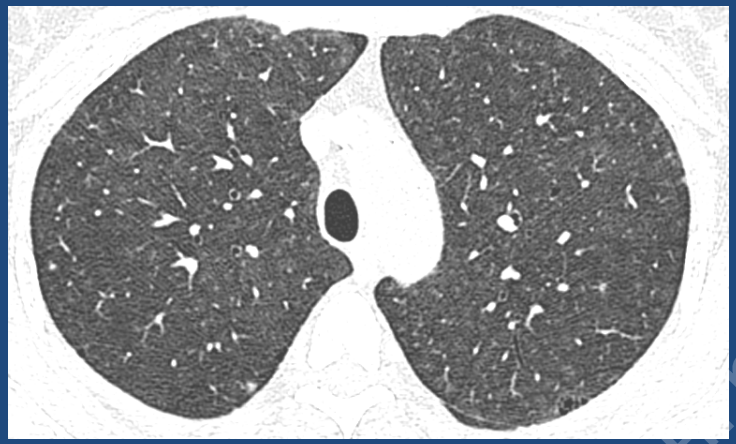

Респираторный бронхиолит с интерстициальным заболеванием легких
Respiratory bronchiolitis-interstitial lung disease (RB-ILD)

Десквамативная интерстициальная пневмония
Desquamative interstitial pneumonia (DIP)

Национальный конгресс по ассоциации фтизиатров

Острая интерстициальная пневмония

- Клиника
  - 1-6 месяцев непродуктивный кашель, лихорадка, потливость, одышка
- Рентгенография
  - Двухсторонние инфильтративные изменения (отек?)
  - воздушная бронхография
  - Часто базальная локализация

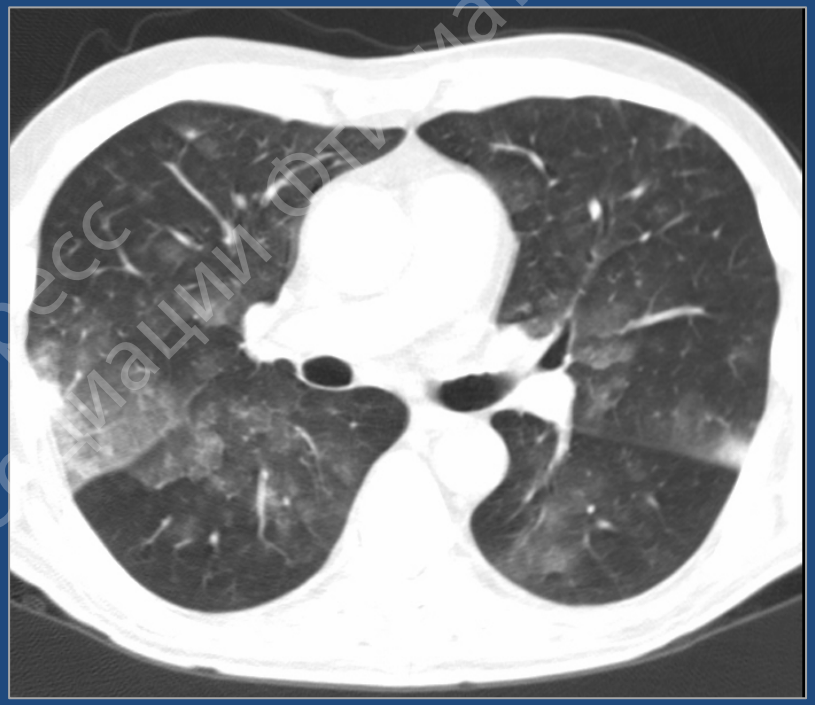

- КТ – матовое стекло, географическое распределение

II Конгресс Национальной Ассоциации ФТизиатров

Криптогенная организующаяся пневмония (COP, BOOP)

Определение: диффузное заболевание легких, характеризующееся избыточной пролиферацией гранулематозной ткани в альвеолярных ходах и альвеолах и умерено выраженным интерстициальным воспалением

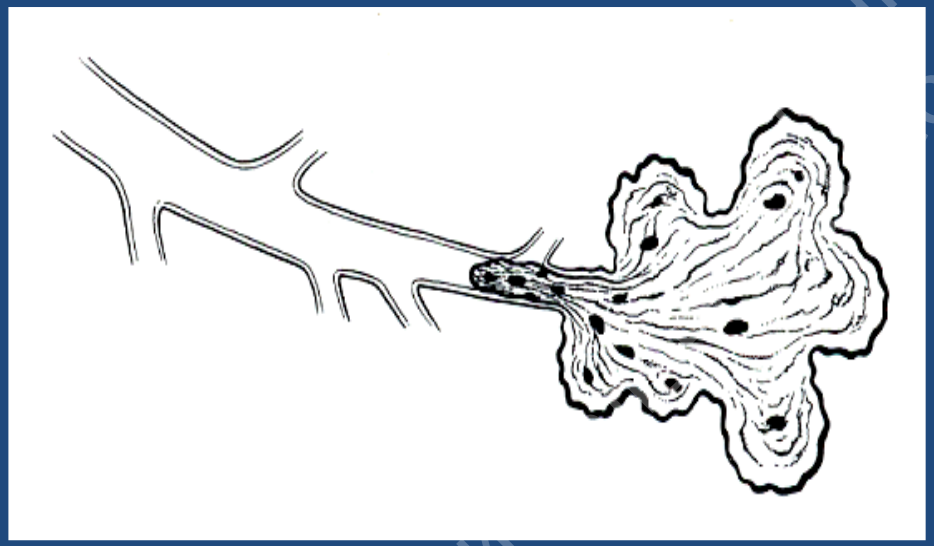

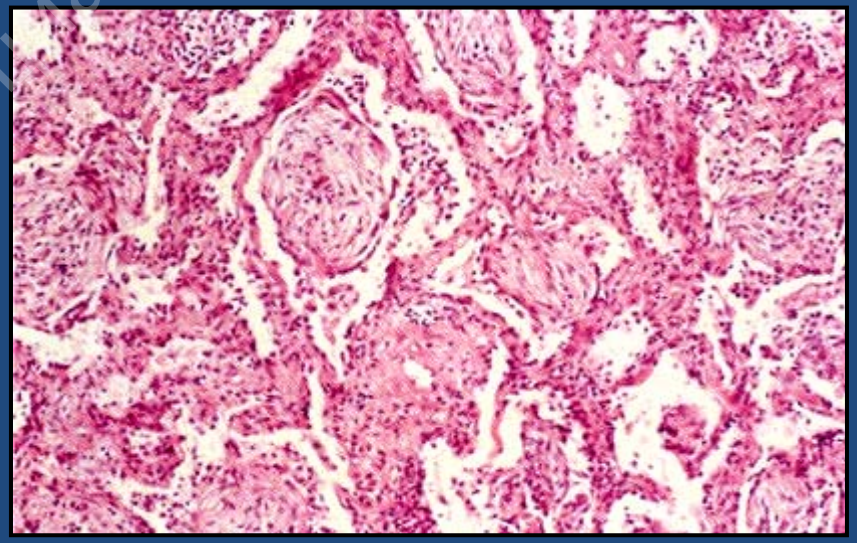

Reynolds H & Hansell DM. Clinical Radiology, 2000

Национальный конгресс
Ассоциации фтизиатров

ОП – типичный пациент

- Средний возраст 55 лет; М = Ж
- Умеренная одышка, кашель, лихорадка в течение нескольких недель
- Респираторная инфекция и антибактериальная терапия обычно предшествуют симптомам
- Нет связи с курением, чаще больные не курят
- Большинство выздоравливают после терапии кортикостероидами, часто рецидивы заболевания в течение 3-х месяцев

Cordier JF. Organising pneumonia. Thorax 2000; 55:318–328; Cordier JF, et al. Chest 1989;96:999–1004; Lazor R, et al. Am J Respir Crit Care Med 2000;162:571–577.

II Конгресс Национальной Ассоциации Фтизиатров

Организующаяся пневмония

- Рентгенография – двухсторонние участки консолидации
- КТ –матовое стекло ± участки консолидации
- Субплевральная локализация
- Симптом «обратного ободка»
- М.б. центрилобулярные очаги, локальные инфильтраты, округлые образования

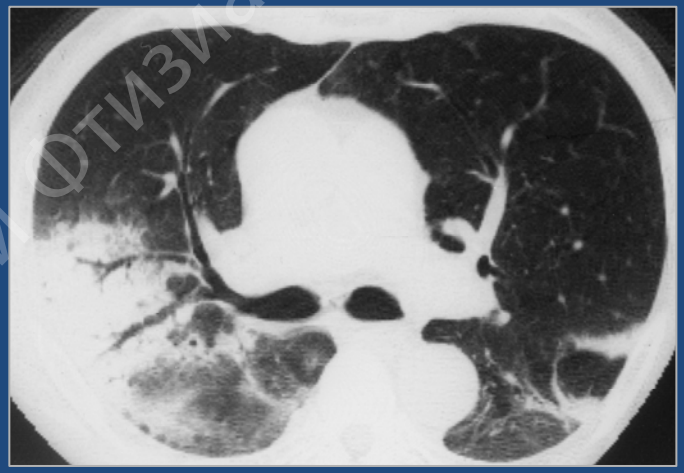

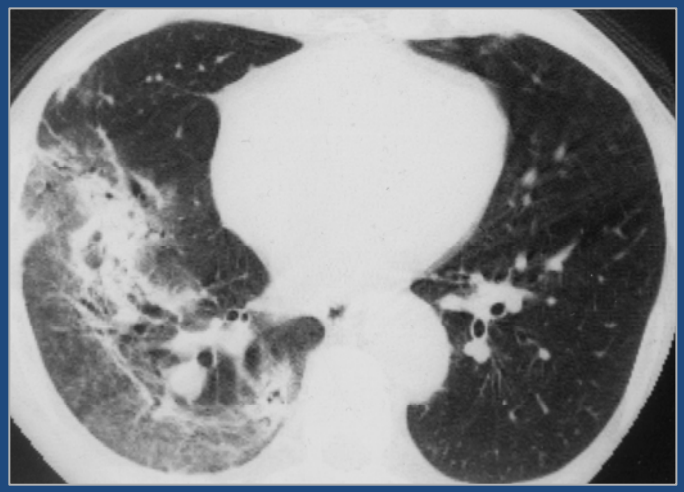

Национальный Конгресс Ассоциации Фтизиатров

Организующаяся пневмония (ОП)

- Двухсторонние участки матового стекла / GGO (100%)
- Двухсторонние участки консолидации (71%)
- Иррегулярные линии (29%)
- Расширение бронхов / воздушная бронхограмма (71%)

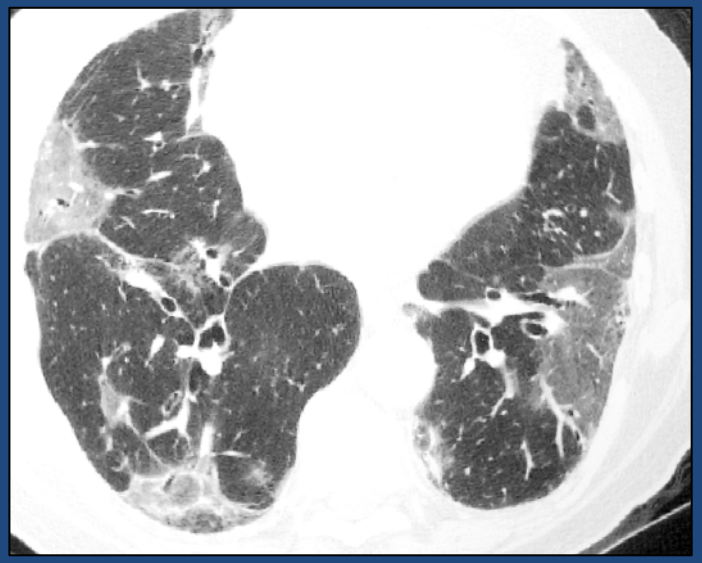

Oikonomou A et al. Eur Radiol, 2002

II Конгресс Национальной Ассоциации Интервенционных Радиологов

Организующаяся пневмония

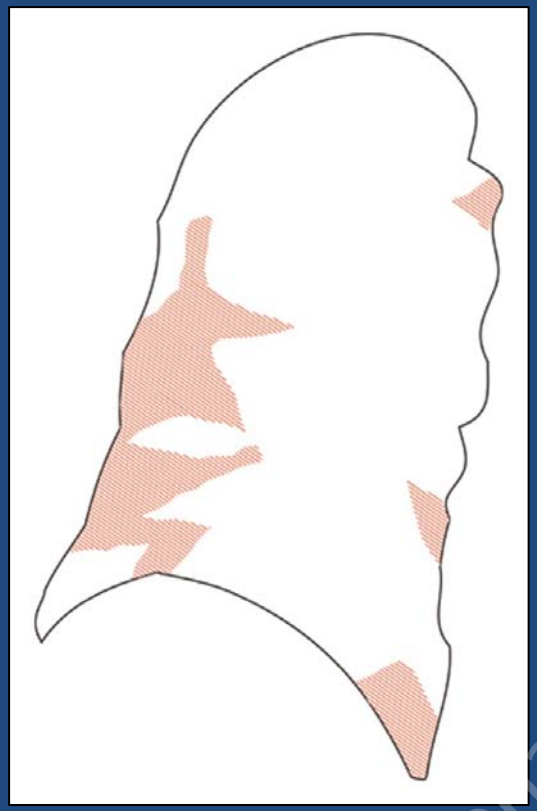

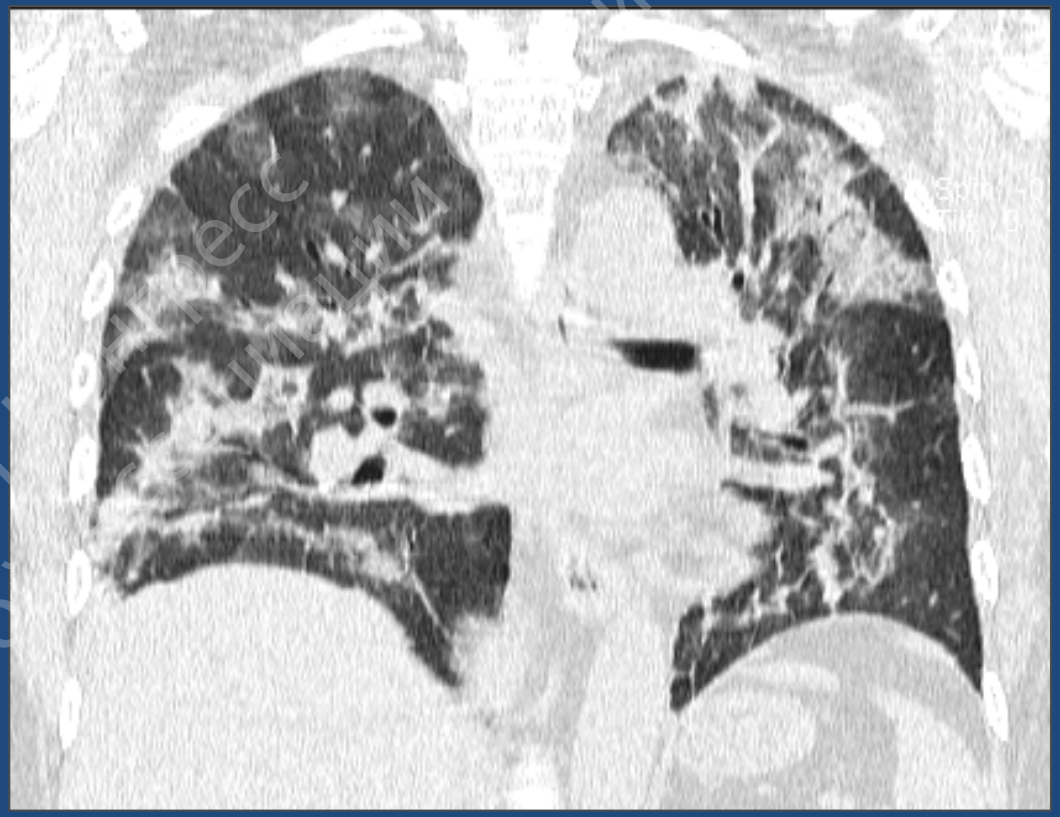

Mueller-Mang C et al. Radiographics 2007;27:595-615

Национальный конгресс по лучевым методам диагностики и терапии

Организующаяся пневмония / «блеомициновое легкое»

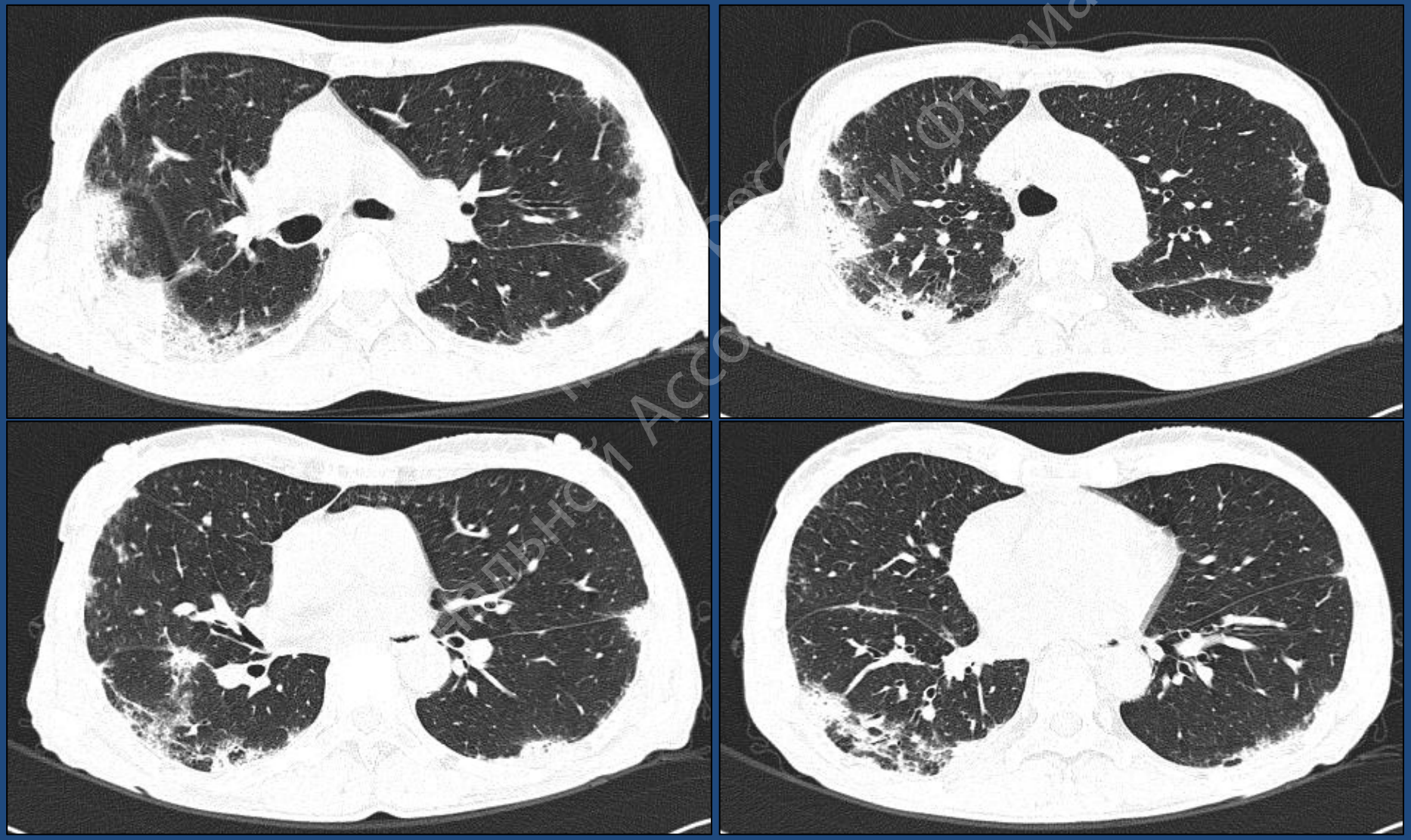

Ассоциации фтизиатров

Изучение интерстициальных заболеваний легких

II Конгресс Национальной Ассоциации Фтизиатров

Kappa versus weighted kappa (n=83 patients)

[<0.4 = poor, 0.4-0.6 = satisfactory, 0.6-0.8 = good, >0.8 = excellent]

DIAGNOSIS	KAPPA (lobe)	WEIGHTED KAPPA (lobe)	WEIGHTED KAPPA (final)
UIP	0.42	0.53	0.59
NSIP	0.29	0.35	0.40
OP	0.57	0.68	0.70
EAA	0.36	0.46	0.47
SARCOID	0.76	0.86	0.75

Interobserver variation between pathologists in diffuse parenchymal lung disease.
Nicholson AG, Gibbs AR, Addis BJ, Bharucha H, Clelland CA, Corrin B, Hasleton PS, Kerr K, Ibrahim NB, Stewart S, Wallace W and Wells AU. (UK-ILD panel)
Thorax, 2004: 59: 500-505.

II Конгресс Национальной Ассоциации Фтизиатров

Картина ОИП (гистология или ВРКТ)

Flaherty et al Thorax 2003, p. 143

(средняя выживаемость в годах)

• ВРКТ	ОИП	2.08
• Биопсия	ОИП	3.99
• Биопсия	ОИП и ВРКТ другая ИП	5.76
• ВРКТ	НСИП и биопсия НСИП	>9

- Картина ОИП при ВРКТ и Биопсии = ухудшение прогноза в клиническом течении ИЛФ

II Конгресс Национальной Ассоциации Фтизиатров

Заключение - 1

- Классификация ИИП основана на гистологических критериях, каждый тип имеет корреляцию с визуальной картиной
- ИИП являются прототипами вторичных ИП при частых ИЗЛ (васкулиты, коллагенозы, лекарства и т.п.)
- Постановка диагноза ИИП требует взаимодействия лечащего врача (пульмонолога), рентгенолога и патолога

Национальный Конгресс Ассоциации Фтизиатров

Заключение - 2

- ВРКТ требуется практически всем больным с возможной ИИП
- Методика имеет ключевое значение!
- Основная задача КТ – отличить типичную картину обычной ИП от других типов ИП
- Открытая биопсия должна выполняться пациентам при отсутствии типичной картины обычной ИП
- Биопсия должна браться из более чем одной доли, при этом КТ выполняет функцию навигатора

Национальной Ассоциации Фтизиатров
II Конгресс

Благодарю за внимание!

igortyurin@gmail.com

II Конгресс Национальной Ассоциации Фтизиатров

Международный мультидисциплинарный консенсус по классификации идиопатической интерстициальной пневмонии 2013 г.

Гистологические проявления		Клинико- / рентгено- / патологический диагноз	
Обычная интерстициальная пневмония	ОИП	Идиопатический фиброз легких	ИФЛ
Неспецифическая интерстициальная пневмония	НСИП	Неспецифическая интерстициальная пневмония	НСИП
Респираторный бронхиолит	РБ	Респираторный бронхиолит интерстициальная болезнь легких	РБ-ИБЛ
Десквамативная интерстициальная пневмония	ДИП	Десквамативная интерстициальная пневмония	ДИП
Организующаяся пневмония	ОП	Криптогенная организующаяся пневмония	КОП
Диффузное альвеолярное повреждение	ДАП	Острая интерстициальная пневмония	ОсИП
Редкие варианты интерстициальной пневмонии (лимфоидная ИП, фиброэластоз легких и др.)		Редкие варианты интерстициальной пневмонии	
Неклассифицируемые ИП		Неклассифицируемые ИП	