ДИФФЕРЕНЦИАЛЬНАЯ ДИАГНОСТИКА ТУБЕРКУЛЁЗА У ПОДРОСТКОВ С ПРИМЕНЕНИЕМ ИММУНОЛОГИЧЕСКИХ ТЕСТОВ

Профессор Овсянкина Е.С.,
К.м.н Полуэктова Ф.А.,
К.м.н. Панова Л.В.

С-Петербург, 2013

II Конгресс Национальной Ассоциации фтизиатров

ДИФФЕРЕНЦИАЛЬНАЯ ДИАГНОСТИКА

- ЭТО ЭТАП ДИАГНОСТИКИ, УСТАНАВЛИВАЮЩИЙ ОТЛИЧИЕ ДАННОЙ БОЛЕЗНИ ОТ ДРУГИХ СХОДНЫХ ПО КЛИНИЧЕСКИМ ПРОЯВЛЕНИЯМ

Национальный Конгресс Ассоциации Фтизиатров

ОСНОВНЫЕ ПРОБЛЕМЫ ДИАГНОСТИКИ ТУБЕРКУЛЁЗА У ДЕТЕЙ И ПОДРОСТКОВ

- ОТСУТСТВИЯ СТРОГО СПЕЦИФИЧЕСКИХ КЛИНИЧЕСКИХ ПРИЗНАКОВ ТУБЕРКУЛЕЗА,

МНОГООБРАЗИЯ КЛИНИЧЕСКИХ «МАСОК» ТУБЕРКУЛЕЗА

- ОДИН И ТОТ ЖЕ РЕНТГЕНОЛОГИЧЕСКИЙ СИНДРОМ МОЖЕТ НАБЛЮДАТЬСЯ ПРИ РАЗЛИЧНЫХ ПО ЭТИОЛОГИИ ЗАБОЛЕВАНИЯХ

Национальная ассоциация фтизиатров
I Конгресс

Отношение к проблеме в ОЛС

НЕ СОБИРАЕТСЯ ЭПИДЕМИЧЕСКИЙ АНАМНЕЗ

II Конгресс Национальной ассоциации фтизиатров

ТУБЕРКУЛЁЗ!

- **Контакт с больным туберкулёзом**
- **Изменение чувствительности к туберкулину**
- **ДСТ (+), сомнительная более 5 мм.**

КЛИНИЧЕСКИЕ И/ИЛИ РЕНТГЕНОЛОГИЧЕСКИЕ ПРИЗНАКИ ЗАБОЛЕВАНИЯ, СХОДНЫЕ С ТАКОВЫМИ ПРИ ТУБЕРКУЛЁЗЕ

ТУБЕРКУЛЁЗ?

- ***Нет контакта с больным туберкулёзом***
- **монотонная чувствительность к туберкулину**
- **ДСТ (-), сомнительная до 5 мм.**

II Конгресс Национальной Ассоциации Фтизиатров

ОСНОВНАЯ КРИТИКА ТУБЕРКУЛИНОДИАГНОСТИКИ,

ОПРЕДЕЛЯЮЩАЯ НЕОБХОДИМОСТЬ РАЗРАБОТКИ И ВНЕДРЕНИЯ НОВОГО ДИАГНОСТИЧЕСКОГО ТЕСТА:

- **Недостаточная специфичность результатов пробы в связи с общностью антигенов в вакцине БЦЖ и туберкулине**
- **Недостаточная специфичность результатов пробы в связи с положительной реакцией:**

  - при активной туберкулёзной инфекции и активных впервые выявленных изменениях в фазе обратного развития

  - в связи с разными её значениями у инфицированных МБТ лиц без активной туберкулёзной инфекции

Национальный Конгресс Ассоциации фтизиатров

ХАРАКТЕРИСТИКА ДИАГНОСТИЧЕСКИХ ТЕСТОВ

ТУБЕРКУЛИНОВАЯ ПРОБА МАНТУ С 2 ТЕ	ДИАСКИНТЕСТ®
РЕАГИРУЕТ НА НАЛИЧИЕ В ОРГАНИЗМЕ МБТ ВАКЦИННОГО ИЛИ ПАТОГЕННОГО ШТАММА, ОТРАЖАЕТ СПЕЦИФИЧЕСКУЮ СЕНСИБИЛИЗАЦИЮ ОРГАНИЗМА К МБТ НЕЗАВИСИМО ОТ ИХ АКТИВНОСТИ	РЕАГИРУЕТ НА НАЛИЧИЕ В ОРГАНИЗМЕ ТОЛЬКО РАСТУЩЕЙ ПОПУЛЯЦИИ МБТ, ТО ЕСТЬ ОТРАЖАЕТ ДОСТАТОЧНУЮ БАКТЕРИАЛЬНУЮ НАГРУЗКУ НА ОРГАНИЗМ, НЕ РЕАГИРУЕТ НА ВАКЦИННЫЙ ШТАММ МБТ (БЦЖ)

II Конгресс Национальной Ассоциации фтизиатров

ДОСТОИНСТВА И НЕДОСТАТКИ ДИАГНОСТИЧЕСКИХ ТЕСТОВ

ХАРАКТЕРИСТИКИ	ПРОБА МАНТУ	ДИАСКИНТЕСТ
ОТБОР НА ВАКЦИНАЦИЮ И РЕВАКЦИНАЦИЮ БЦЖ	+	-
ПВА	+/-	+
ОПРЕДЕЛЕНИЕ ПОКАЗАТЕЛЯ ИНФИЦИРОВАННОСТИ НАСЕЛЕНИЯ МБТ	+	-
ОПРЕДЕЛЕНИЕ ЕЖЕГОДНОГО РИСКА ПЕРВИЧНОГО ИНФИЦИРОВАНИЯ, ФОРМИРОВАНИЕ ГРУПП РИСКА	+	-
СВИДЕТЕЛЬСТВО ИНФИЦИРОВАНИЯ МБТ	+/-	+
ОЦЕНКА АКТИВНОСТИ ТУБЕРКУЛЁЗНОЙ ИНФЕКЦИИ	+/-	+
ИНФОРМАТИВНОСТЬ ПРИ ДИАГНОСТИКЕ ТУБЕРКУЛЁЗА И ДИФФЕРЕНЦИАЛЬНОЙ ДИАГНОСТИКЕ ЕГО С ДРУГИМИ ЗАБОЛЕВАНИЯМИ	НИЗКАЯ	ВЫСОКАЯ

II Конгресс Национальной Ассоциации Фтизиатров

ВОЗМОЖНЫЕ ПРИЧИНЫ ОТРИЦАТЕЛЬНЫХ РЕАКЦИЙ НА КОЖНУЮ ПРОБУ С ПРЕПАРАТОМ ДИАСКИНТЕСТ

Причины истинного отрицательного ответа	Причины ложноотрицательного ответа
Отсутствие инфицирования МБТ	*Иммунопатологические нарушения, обусловленные тяжёлым течением туберкулёзного процесса*
Неактивная туберкулёзная инфекция (инфицирование МБТ без признаков активности)	*Применение гормонов, цитостатических препаратов*
Посттуберкулёзные изменения без признаков активности	*Наличие сопутствующих иммунокомпромитирующих заболеваний*
Инфицирование или заболевание, вызванное нетуберкулёзными МБТ	Ранняя стадия активного туберкулёзного процесса
	Технические погрешности при проведении и оценке пробы

II Конгресс Национальной Ассоциации Фтизиатров

ПРИМЕНЕНИЕ ДСТ ДЛЯ ДИФФЕРЕНЦИАЛЬНОЙ ДИАГНОСТИКИ ТУБЕРКУЛЁЗА И ДРУГИХ ЗАБОЛЕВАНИЙ РАЗЛИЧНЫХ ОРГАНОВ И СИСТЕМ

- ОСТРЫЕ ЗАБОЛЕВАНИЯ НЕИЗВЕСТНОЙ ЭТИОЛОГИИ С КЛИНИКО-РЕНТГЕНОЛОГИЧЕСКОЙ КАРТИНОЙ СХОДНОЙ С ТАКОВОЙ ПРИ ТУБЕРКУЛЁЗЕ
- НЕЭФФЕКТИВНОЕ ЛЕЧЕНИЕ НЕСПЕЦИФИЧЕСКИХ ВОСПАЛИТЕЛЬНЫХ ЗАБОЛЕВАНИЙ
- ОБОСТРЕНИЕ ХРОНИЧЕСКИХ ЗАБОЛЕВАНИЙ С ТОРПИДНЫМ И ВОЛНООБРАЗНЫМ ТЕЧЕНИЕМ
- РЕНТГЕНОЛОГИЧЕСКИЕ ИЗМЕНЕНИЯ СХОДНЫЕ С ТАКОВЫМИ ПРИ ТУБЕРКУЛЁЗЕ БЕЗ КЛИНИЧЕСКИХ ПРОЯВЛЕНИЙ ЗАБОЛЕВАНИЯ

II Конгресс Национальной Ассоциации фтизиатров

ИНФОРМАТИВНОСТЬ ДИАСКИНТЕСТА® У ПАЦИЕНТОВ С НЕТУБЕРКУЛЕЗНЫМИ ЗАБОЛЕВАНИЯМИ ОРГАНОВ ГРУДНОЙ КЛЕТКИ (ДИФФЕРЕНЦИАЛЬНАЯ ДИАГНОСТИКА)

39 человек

Реакция
На пробу Манту с 2 ТЕ
Положительная – 100%

Реакция
на ДИАСКИНТЕСТ®
Отрицательная – 89,8%

Положительная – 10,2%

I Конгресс Национальной Ассоциации Фтизиатров

СТРУКТУРА НЕТУБЕРКУЛЁЗНЫХ ЗАБОЛЕВАНИЙ У ПАЦИЕНТОВ, ПОСТУПИВШИХ С ДИАГНОЗОМ «ТУБЕРКУЛЁЗ»

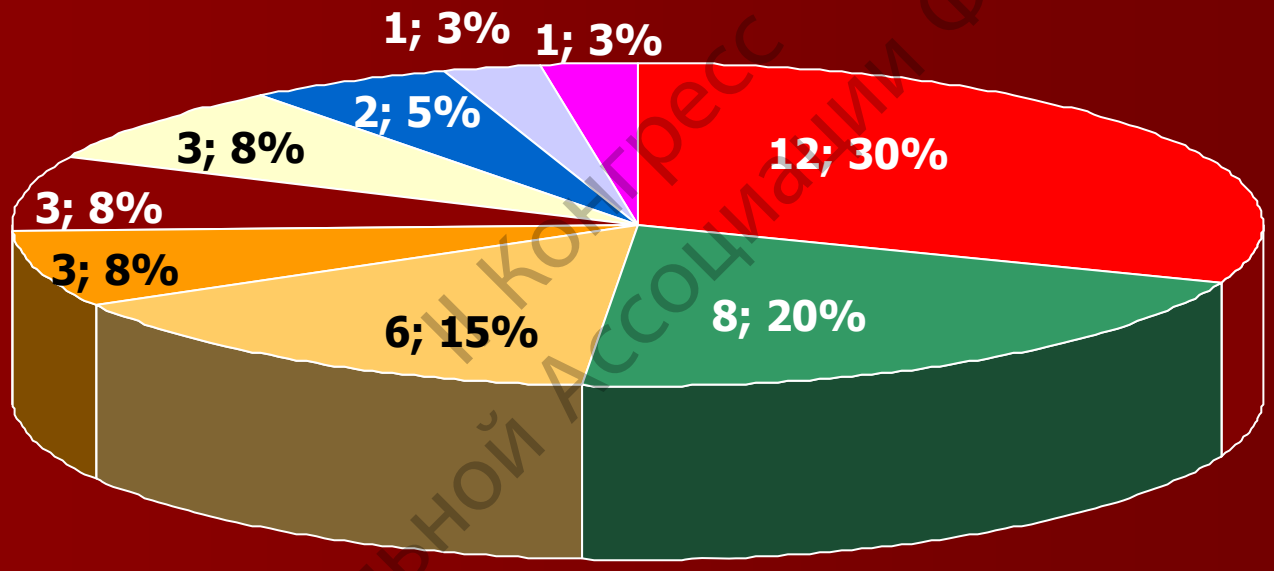

- пневмония
- онкология
- саркоидоз
- токсоплазмоз
- ВПС
- пороки развития лёгких, бронхов
- лимфогранулематоз
- муковисцидоз
- эхинококкоз

II Конгресс Национальной Ассоциации Фтизиатров

ДИФФЕРЕНЦИАЛЬНАЯ ДИАГНОСТИКА ИНФИЛЬТРАТИВНЫХ ИЗМЕНЕНИЙ В ЛЁГКИХ

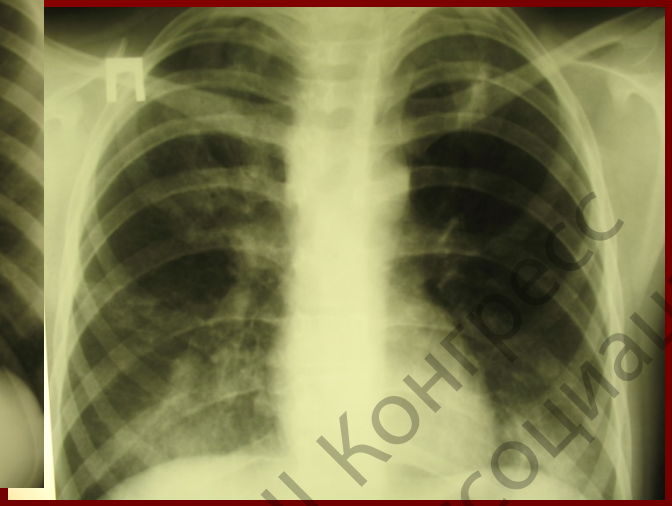

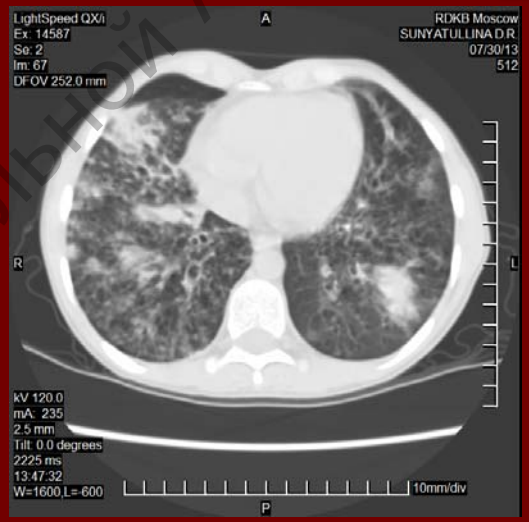

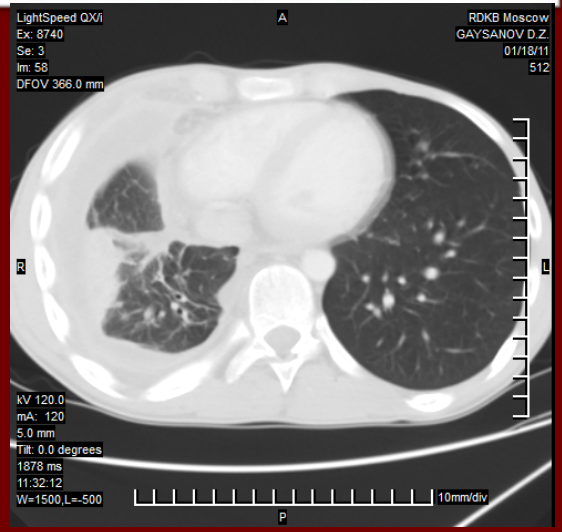

II Конгресс Национальной Ассоциации Фтизиатров

СТРУКТУРА НЕТУБЕРКУЛЁЗНЫХ ЗАБОЛЕВАНИЙ ПРИ НАЛИЧИИ ИНФИЛЬТРАТИВНЫХ ИЗМЕНЕНИЙ В ЛЁГКИХ (20 чел.)

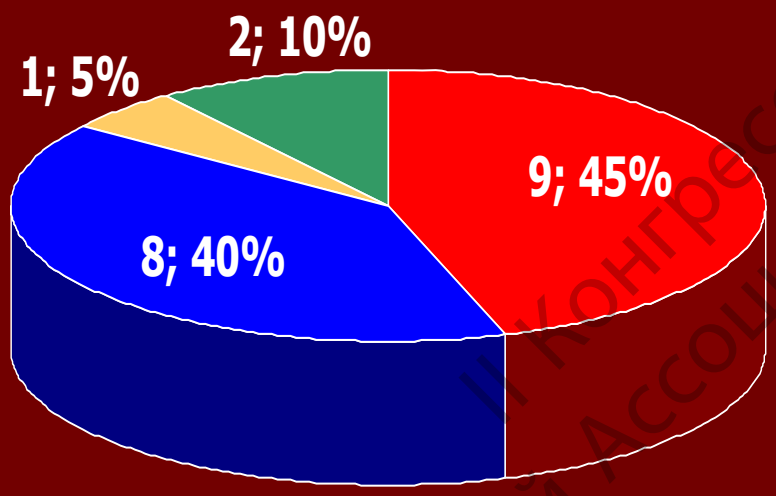

ДСТ (-) 17 чел.

ДСТ (+) 3 чел.

- пневмония
- порок развития лёгких, бронхов
- муковисцидоз, микобактериоз
- онкопатология

III Конгресс Национальной Ассоциации Фтизиатров

БОЛЬНАЯ Ю, 16 ЛЕТ

ВЫЯВЛЕНА ПРИ ОБРАЩЕНИИ ЗА МЕДИЦИНСКОЙ ПОМОЩЬЮ, В ТЕЧЕНИЕ МЕСЯЦА ЛЕЧИЛАСЬ В СТАЦИОНАРЕ ОТ ПНЕВМОНИИ БЕЗ ЭФФЕКТА. РЕАКЦИЯ НА ПРОБУ МАНТУ 20 ММ., ДСТ – 20 ММ С ГИПЕРЕМИЕЙ ДО 40 ММ

КОНТАКТ УСТАНОВЛЕН ПО ФАКТУ ВЫЯВЛЕНИЯ ТУБЕРКУЛЁЗА У ПОДРОСТКА

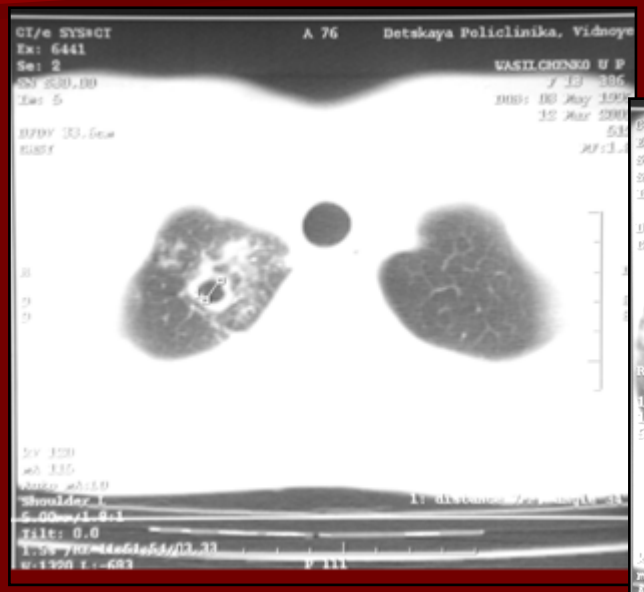

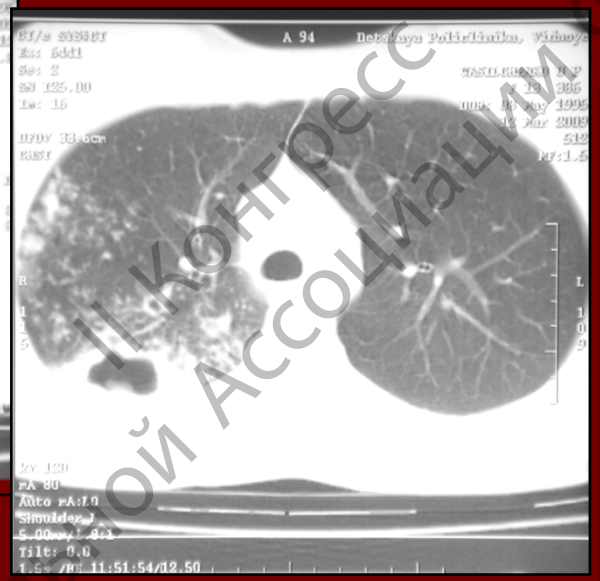

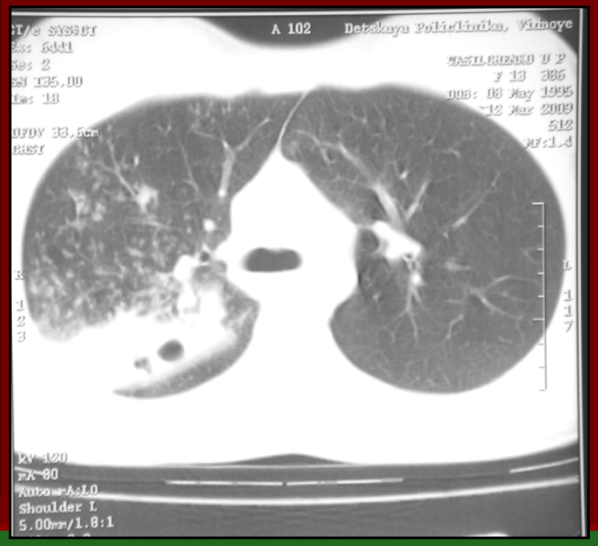

В ВЕРХНЕЙ ДОЛЕ ПРАВОГО ЛЕГКОГО (С 2) ЗОНА ИНФИЛЬТРАЦИИ С ПОЛОТЬЮ РАСПАДА 2,8х1,3 мм, МНОЖЕСТВЕННЫЕ ПОЛИМОРФНЫЕ ОЧАГИ ОТСЕВА С РАСПАДОМ (ПОЛОСТИ ДО 7 мм С ТОЛСТЫМИ СТЕНКАМИ В С 5 СЕГМЕНТЕ – ЗОНА ИНФИЛЬТРАЦИИ С ПОЛИМОРФНЫМИ ОЧАГАМИ ВОКРУГ

II Конгресс Национальной Ассоциации Фтизиатров

БОЛЬНАЯ В., 16 лет (Инфильтративный туберкулёз правого лёгкого в фазе распада и обсеменения, МБТ +)

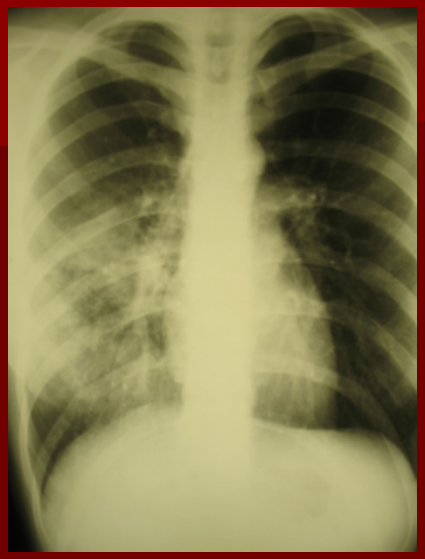

Июль 2013

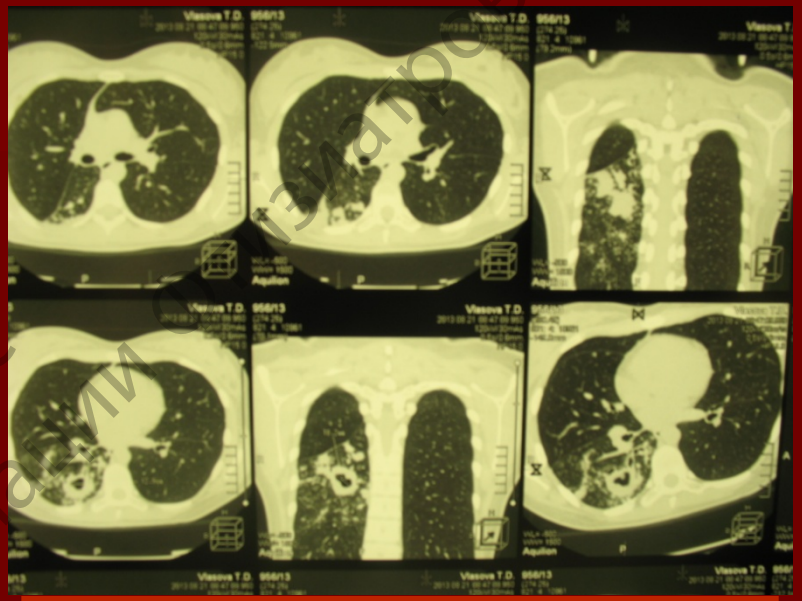

Август 2013

Больна с конца 2012 года, в II-2013 года R-графия ОГ – снимок утерян, к врачу не обращалась до мая, сохранялась интоксикация. В мае 2013 – проба Манту – 17 мм папула (расценена как аллергическая реакция). В VII- ухудшение состояния расценено как правосторонняя полисегментарная пневмония, проводилась антибактериальная терапия амбулаторно, R-контроль не проводился. В VIII ухудшение состояния, направлена в ПТД. Реакция на пробу Манту – 27 мм, ДСТ – 20 мм.

II Конгресс Национальной Ассоциации Специалистов

Больная Д, 17 лет (Диссеминированный туберкулёз лёгких в фазе распада, МБТ +)

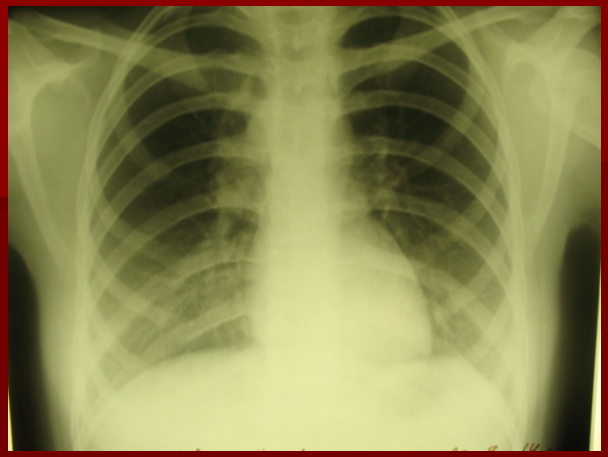

Май 2013 год

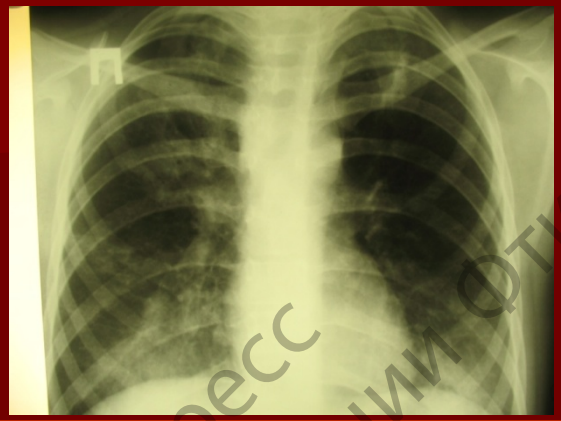

15.07. 2013 год

30.07. 2013 год

Контакт с отцом, на учёте не состояла. Начало заболевания острое в 2013 года. Исключали системное заболевание, оппортунистические инфекции. Консультирована у фтизиатра. ДСТ -18 мм гиперемия, рекомендовано продолжить лечение антибиотиками. Выписана из стационара, через неделю ухудшение состояния, лечились самостоятельно, обращались к разным специалистам. 15.07. – ухудшение состояния, диагностирована пневмония. 30.07 – контроль R. 6.09 - направлена к фтизиатру, ДСТ – 22 мм папула.

II Конгресс Национальной Ассоциации фтизиатров

28.11.12 снижение прозрачности слева, более интенсивно в верхних отделах

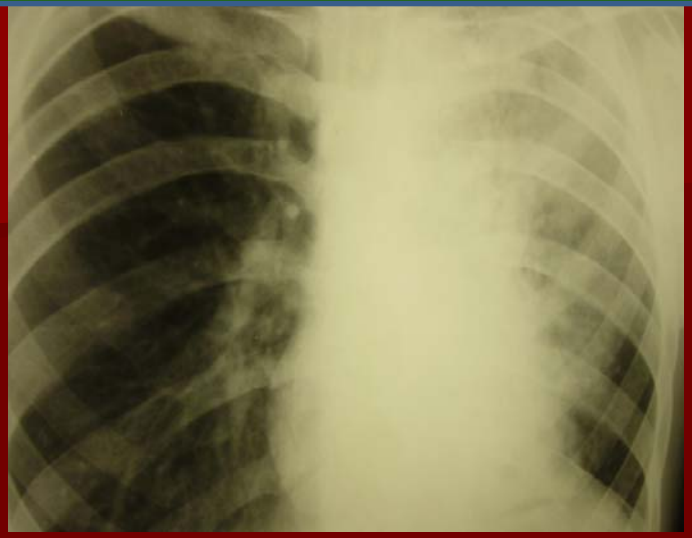

30.11.12 положительная динамика

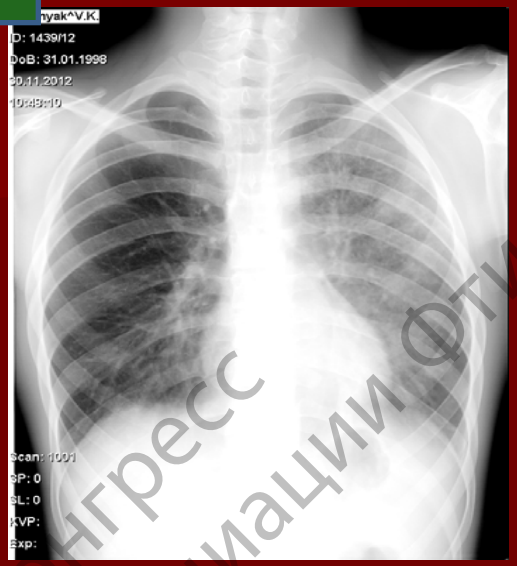

04.12.12 множественные перибронхиальные участки неравномерного уплотнения легочной ткани по типу «матового стекла»

Острое начало, «ржавая мокрота»	Состояние тяжелое, интоксикация выражена
Реакция на пробу Манту	11 мм плоская папула
Реакция на ДСТ	отр
Мокрота по Ц-Н	КУМ++

II Конгресс Национальной Ассоциации Фтизиатров

ОСТРОЕ НАЧАЛО ЗАБОЛЕВАНИЯ
АНТИБИОТИКИ ШИРОКОГО СПЕКТРА ДЕЙСТВИЯ
МИКРОСКОПИЯ МОКРОТЫ НА МБТ 3-Х КРАТНО
РЕНТГЕНКОНТРОЛЬ ЧЕРЕЗ 7-10 ДНЕЙ
ОТРИЦАТ. РЕЗУЛЬТАТ
ПОЛОЖИТ. РЕЗУЛЬТАТ
отрицат. динамика
отсутствует динамика
положит. динамика
НЕ ТУБЕРКУЛЕЗ
ОЦЕНКА КЛИНИЧЕСКОЙ И ЛАБОРАТОРНОЙ ДИНАМИКИ
ТУБЕРКУЛЕЗ
ДИАГНОЗ НЕ УСТАНОВЛЕН
проба Манту +
ДИАСКИНТЕСТ
+
-
НЕОБХОДИМО ВКЛЮЧИТЬ В ДИФФЕРЕНЦИАЛЬНО-ДИАГНОСТИЧЕСКИЙ РЯД ТУБЕРКУЛЕЗ
ДИАГНОЗ УСТАНОВЛЕН (НЕ ТУБЕРКУЛЁЗ)

- **ДИАГНОСТИКА ТУБЕРКУЛЁЗА У ПОДРОСТКОВ С СОМАТИЧЕСКОЙ ПАТОЛОГИЕЙ**

(ИММУНОКОМПРОМЕТИРУЮЩИЕ ЗАБОЛЕВАНИЯ)

Национальной Ассоциации Фтизиатров

БОЛЬНАЯ Д, 1997 г.р

Основное заболевание:
Ювенильный ревматоидный артрит с системным началом, суставно-висцеральная форма (полиартрит, кардит, хр. интерстициальный нефрит) Активность 1-2 степени.
Миопия высокой степени.
Пролапс митрального клапана 1 ст.
Соматогенная задержка роста

Национальной Ассоциации Ортодонтов
II Конгресс

Анамнез заболевания

- ✓ август 2010г.
  Плановая госпитализация в НЦЗД
  Изменения в правом легком выявлены при очередном лечении по поводу ЮРА

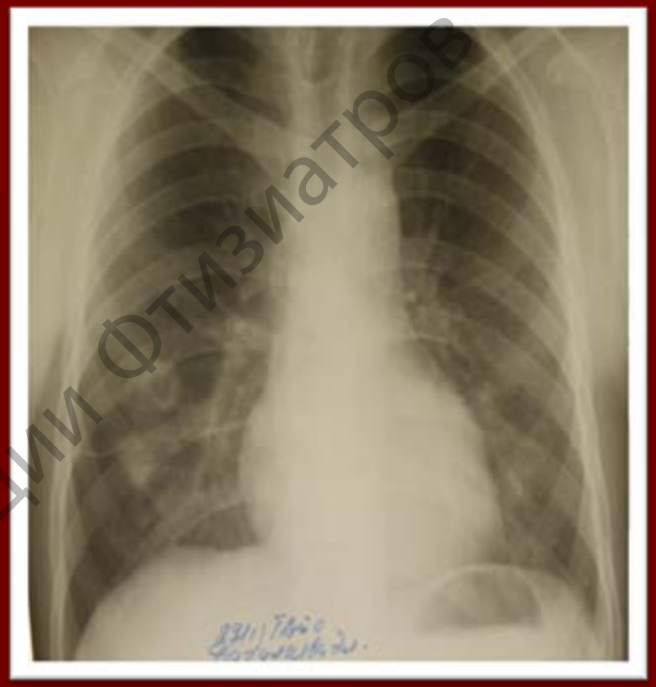

Диагноз: инфильтративный туберкулез правого легкого в фазе распада
МБТ (-)

Фтизиатрический анамнез

Проба Манту 2 ТЕ: 1998г. – 4 мм
1999г. – отр.
2000г. – 7 мм папула
2001г. – 10 мм
2002г. – 11 мм
2003г. – 8 мм
2004г. – 7 мм
2005г. – 6 мм
2008г. – 6 мм
2009г. – 4 мм
2010г. – 4 мм

Кожная проба с препаратом ДИАСКИНТЕСТ®
13 ноября 2011г. - отрицательная
5 июня 2012г. – отрицательная
2 сентября 2012г. – 1 мм

КОНТАКТ С БОЛЬНЫМ ТУБЕРКУЛЁЗОМ НЕ УСТАНОВЛЕН

Национальный Конгресс Ассоциации Фтизиатров

Анамнез заболевания

- ✓ Лечение 32 месяца (изониазид, рифампицин, пиразинамид, амикацин, циклосерин, ПАСК, фторхинолоны, зивокс)
- ✓ За весь период лечения при многократном микробиологическом исследовании - МБТ (–)
- ✓ Учитывая отсутствие рентгенологического эффекта от лечения направлена в ЦНИИТ РАМН

ноябрь 2012 по месту жительства

8 апреля 2013 - поступление в ЦНИИТ

II Конгресс Национальной Ассоциации Фтизиатров

КТ ОГК 28 мая 2013 г.

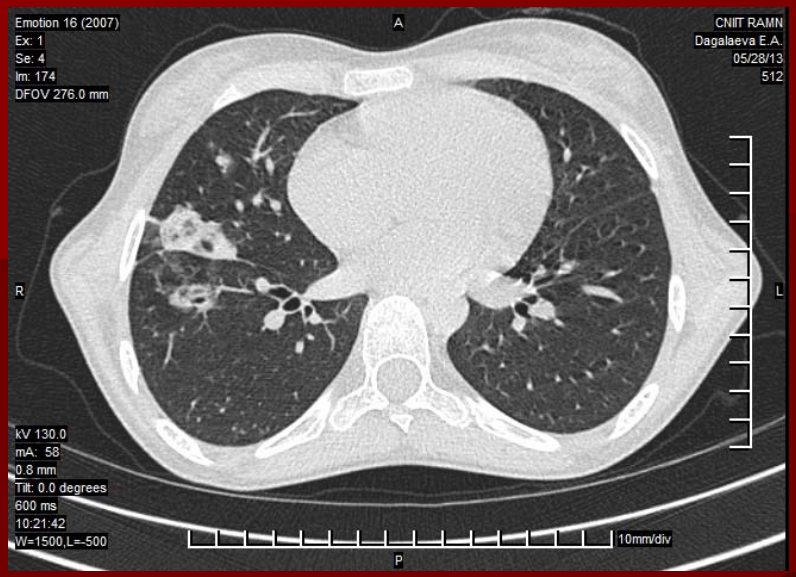

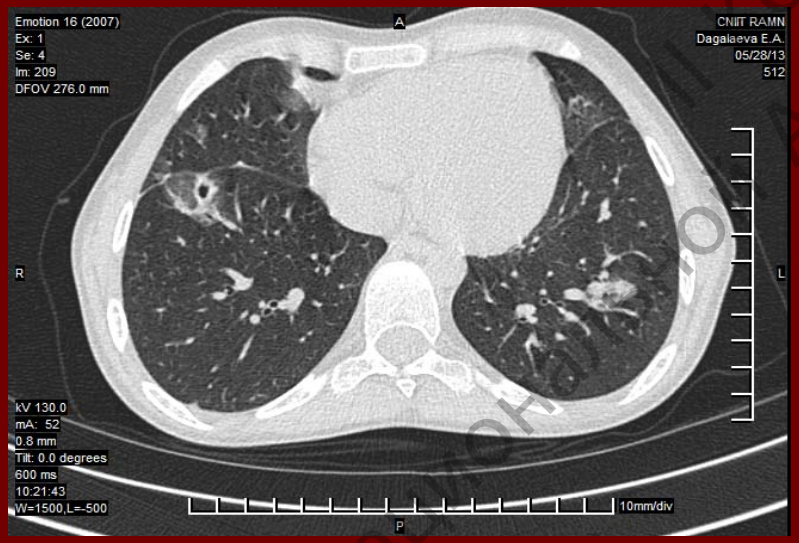

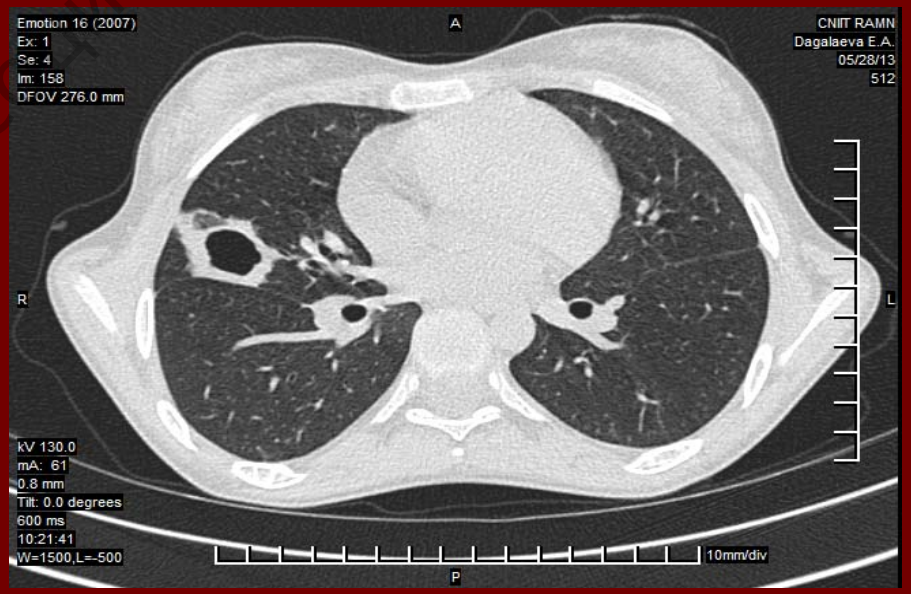

Национальная Ассоциация лучевой диагностики и физиатрии

Лабораторные исследования

- ✓ Микробиологическое исследование СВДП , мокроты :3-х кратно
  Методом: ЛМ – КУМ (–)
  ПЦР – ДНК МБТ не обнаружены
  BACTEC – роста МБТ не выявлено
- ✓ Бронхоскопия – патологии в бронхах не выявлено
  Микробиологическое исследование материала браш-биопсии
  Методом: ЛМ – КУМ (–)
  ПЦР – ДНК МБТ не обнаружены
  BACTEC – роста МБТ не выявлено
- ✓ Реакция на пробу Манту 2 ТЕ – 10 мм папула
- ✓ Tecm Quanti FERON-TB Gold In-Tube - отрицательный
- ✓ Реакция на кожную пробу с Диаскинтестом – отрицательная

Национальный конгресс II ассоциации фтизиатров

- ✓ *Отсутствие МБТ*
- ✓ *Отсутствие положительной рентгенологической динамики*
- ✓ *Многократная отрицательная реакция на кожную пробу с препаратом Диаскинтест*

ТУБЕРКУЛЕЗ
? ? ?

Дифференциально-диагностический ряд:

- **Болезнь Вегенера**
- **Эхинококкоз легких**
- **Легочные проявления основного заболевания (ЮРА)**

II Конгресс Национальной Ассоциации ФТИЗИАТРОВ

Болезнь Вегенера:

✓*Исследование крови на АТ к цитоплазме нейтрофилов (pANCA) –результат отрицательный*

✓*Исследование крови на АТ к цитоплазме нейтрофилов (cANCA) –результат отрицательный*

Эхинококкоз легких:

✓*Исследование крови на АТ Echinococcus IgG – результат отрицательный*

Легочные проявления основного заболевания (ЮРА):

✓*консультация ревматолога*

МОРФОЛОГИЧЕСКАЯ ВЕРИФИКАЦИЯ ДИАГНОЗА

Национальный Конгресс Национальной Ассоциации ФТИЗИАТРОВ

Операция
(ДИАГНОСТИЧЕСКАЯ)

17 июля 2013 г.

ВАТС резекция средней доли правого легкого с прикорневой лимфодиссекцией

Национальный конгресс
Ассоциация ФТИЗИАТРОВ

Заключение ЦНИИТ РАМН
29 июля 2013г.

Картина высокодифференцированного бронхоальвеолярного рака легкого

Консультация в ОКД.
Заключение 30 июля 2013г.

В препаратах кусочки ткани легкого с фокусами высокодифференцированного бронхоальвеолярного рака легкого

Консультация ФГБУ «ФНКЦ детской гематологии, онкологии и иммунологии имени Дмитрия Рогачева» 2 августа 2013г.

Заключение: высокодифференцированный бронхоальвеолярный рак легкого.

Консультация ФГБУ «Российский онкологический научный центр им. Н.Н. Блохина» РАМН 9 августа 2013г.

Заключение: высокодифференцированный бронхоальвеолярный рак легкого.

Национальной Ассоциации Онкологов
II Конгресс

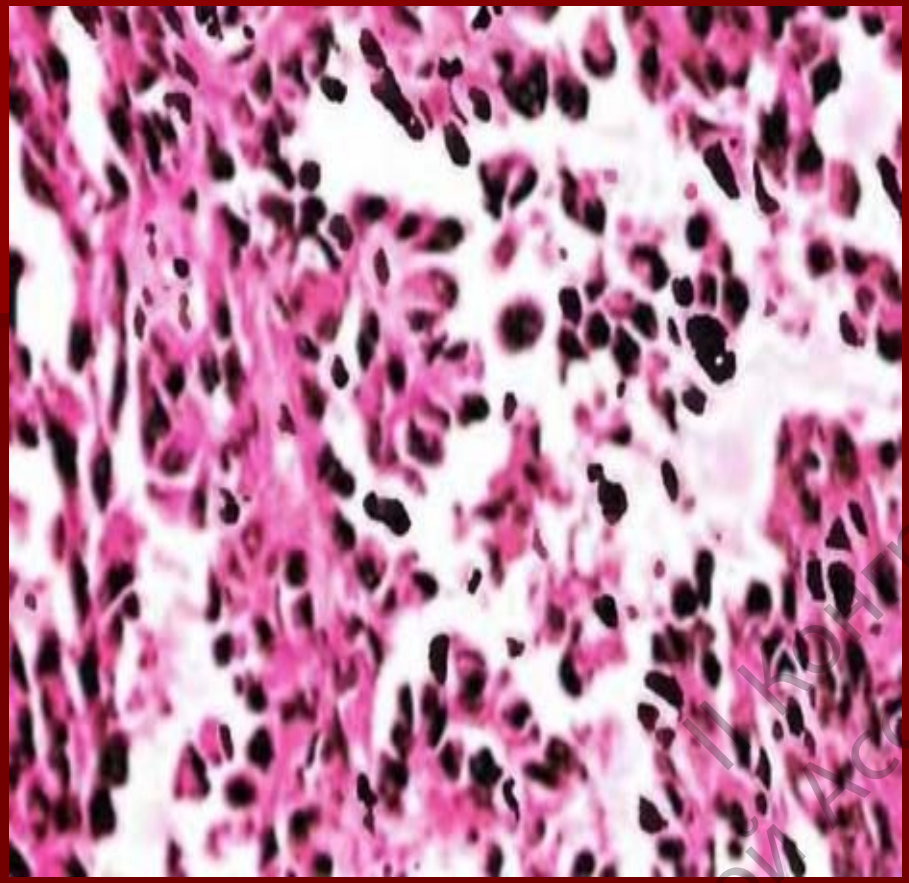

Бронхиоло-альвеолярный рак (син.: альвеолярно-клеточный рак, бронхоальвеолярная опухоль) – группа легочных аденокарцином, у которых цилиндрические раковые эпителиоциты распространяются по стенкам легочных альвеол и не разрушают архитектонику органа.

Частота находок этой формы рака составляет 1 – 15% среди всех наблюдений рака легких. Большинство больных не имеют клинической симптоматики.

Национальной Ассоциации Оптизиатров
II Конгресс

Клинический диагноз:

Высокодифференцированный бронхоальвеолярный рак легкого

Сопутствующие заболевания:

Ювенильный ревматоидный артрит с системным началом, суставно-висцеральная форма (полиартрит, кардит, хр. интерстициальный нефрит) Активность 1-2 степени.
Миопия высокой степени.
Пролапс митрального клапана 1 ст.
Соматогенная задержка роста

Национальной Конгресс Ассоциации ФТизиатров

БОЛЬНАЯ С.,1999 г.р. (14 лет)

- Направлена Московским отделением Российского центра муковисцидоза с диагнозом: Инфильтративный туберкулез легких?
- Муковисцидоз диагностирован в 2012 году

- С декабря 2012 г. отмечено два случая полисегментарной пневмонии, вызванной бактериальной и грибковой флорой, лечилась в РДКБ, получала АБП (меронем, метрагил, таваник), вифенд. За время динамического наблюдения в течение года отмечено прогрессирование процесса в легких, в связи с чем для исключения туберкулезной инфекции направлена в ЦНИИТ РАМН.

Национальный конгресс Ассоциации фтизиатров

РЕЗУЛЬТАТЫ КТ ОРГАНОВ ГРУДНОЙ КЛЕТКИ ПРИ ПОСТУПЛЕНИИ

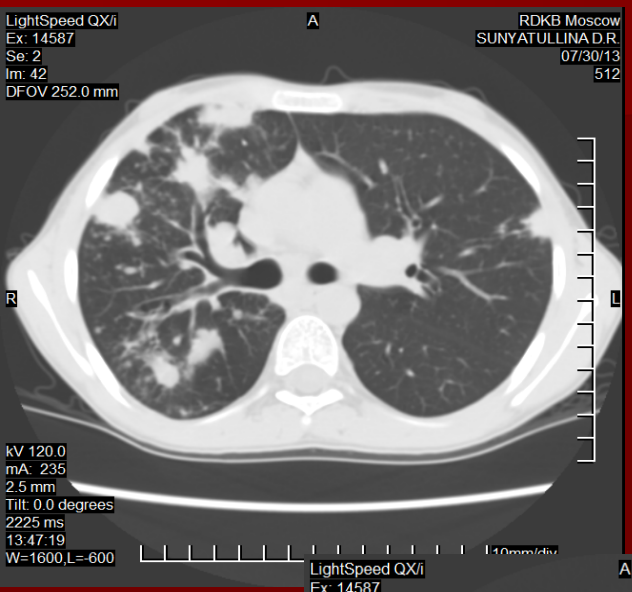

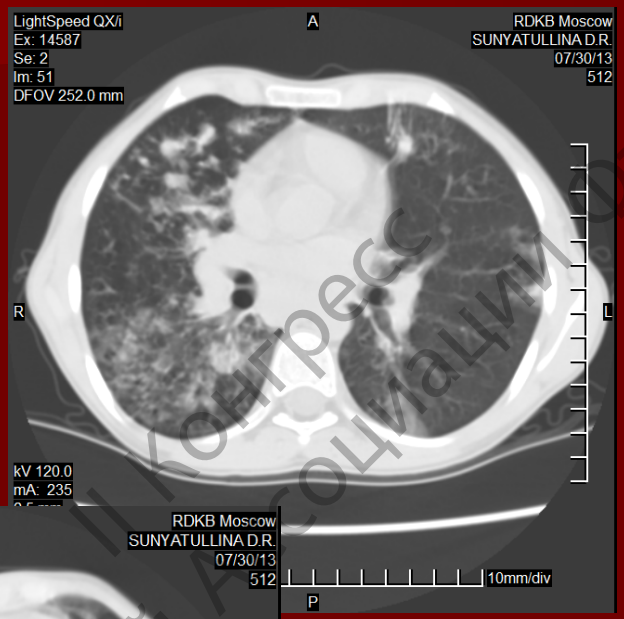

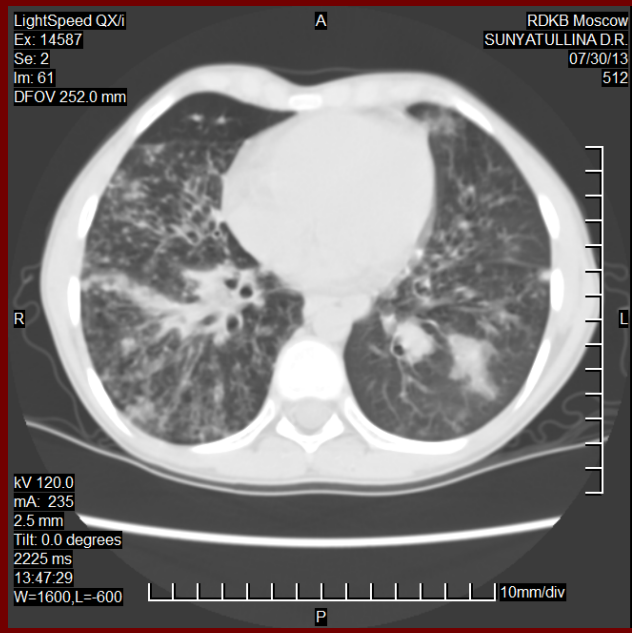

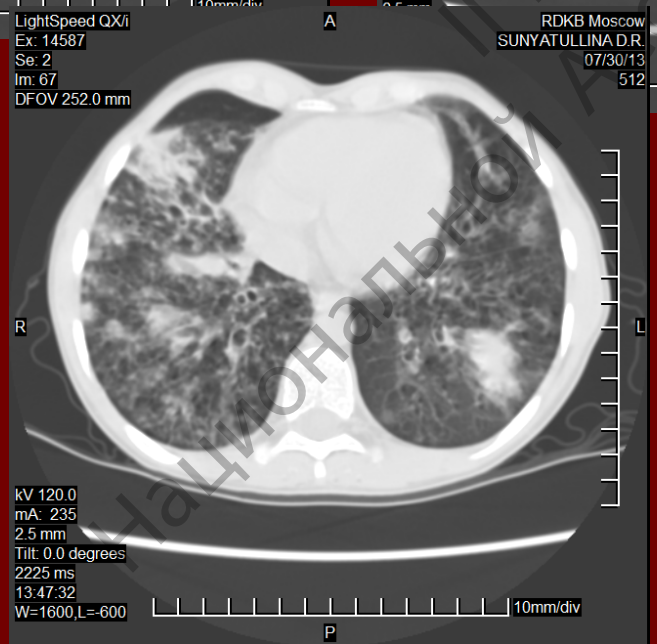

II Конгресс Национальной Ассоциации Оптизиатров

ФТИЗИАТРИЧЕСКИЙ АНАМНЕЗ

- Контакт с больным туберкулезом не установлен.
- Вакцинирована в роддоме, рубчик 3 мм.
- Динамика туберкулиновых проб – 2006-2012 г.г. – 5-6 мм пап., 16/VIII-13 г. – 6 мм плоская папула.
- Реакция на Диаскинтест 16/VIII-13 г. – отрицательная.

Национальной Ассоциации Фтизиатров

- **При поступлении жалобы на: кашель с мокротой гнойного характера (до 100 мл в сутки), слабость, повышенная утомляемость.**

- **При осмотре: общее состояние средней тяжести (по муковисцидозу), симптомы интоксикации слабо выражены; кожные покровы чистые, бледные; тургор тканей снижен;**

- **периферические л/узлы до 3 размера, в 5 группах, плотно-эластичные, безболезненные; сформированы «барабанные палочки» и «часовые стекла»; аускультативно дыхание в легких ослаблено, больше справа, с обеих сторон в средних и нижних отделах выслушиваются единичные влажные средне-пузырчатые и крепитирующие хрипы. Тоны сердца ясные, тахикардия ЧСС 90 уд. в 1 мин. По другим органам – без патологии.**

Рабочая конгресс-ассоциация педиатров

РЕЗУЛЬТАТЫ МИКРОБИОЛОГИЧЕСКОГО ИССЛЕДОВАНИЯ МОКРОТЫ

- 19.08.13 - обнаружен рост культуры Mycobacterium chelonae subsp.abscessus (3+, 4+)

  29.08.13 - обнаружен рост культуры Mycobacterium chelonae subsp.abscessus (2+)

  Определена чувствительность НТМ к имипенему, амикацину, кларитромицину, тигециклину

- 3.09.13 г. – значительный рост грибов Candida albicans, 3,0х104 кое/мл чувствительные к флуконазолу; от 18.09.13 – 5,2х102 кое/мл (норма 1х102).

- Посевы на неспецифическую микрофлору:

  В анализе мокроты от 28.08.13 г. – Streptococcus viridians 10х3 КОЕ/мл, Staphylococcus aureus 10х3 КОЕ/мл, чувствительные к ванкомицину, рифампицину, тетрациклину, эритромицину.

  От 11.09.13 г. – роста нет.

Национальной Ассоциации Фтизиатров

РЕЗУЛЬТАТЫ КТ ОРГАНОВ ГРУДНОЙ КЛЕТКИ ПРИ ПОСТУПЛЕНИИ

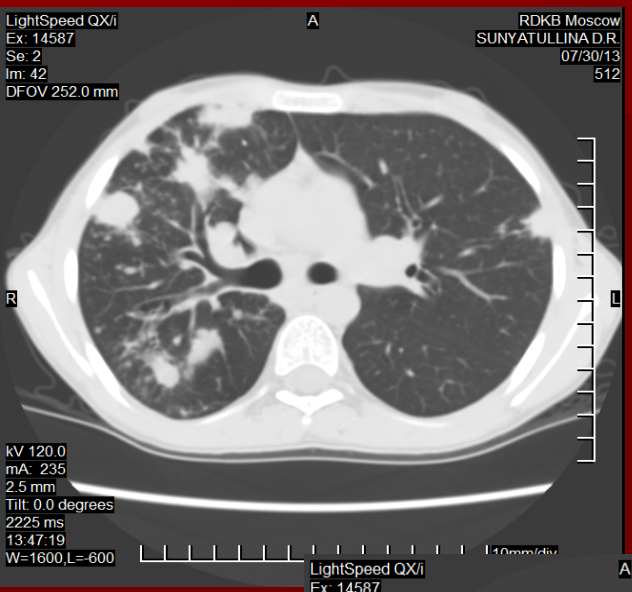

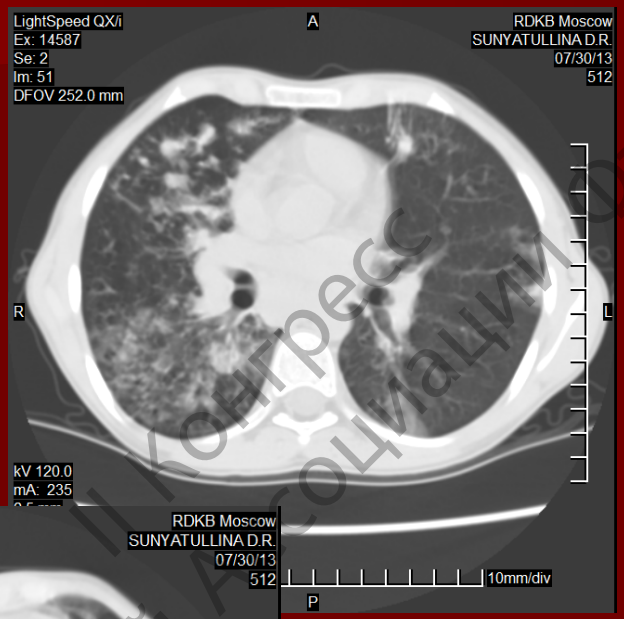

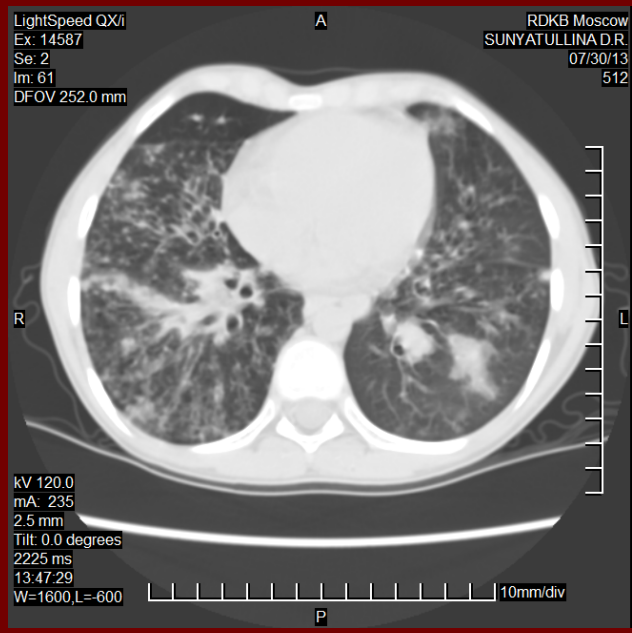

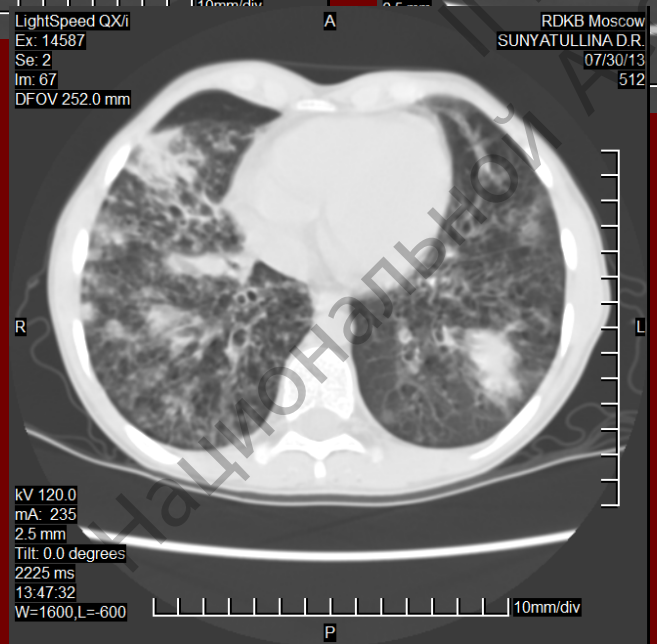

II Конгресс Национальной Ассоциации Оптизиатров

РЕЗУЛЬТАТЫ КТ В ДИНАМИКЕ ЧЕРЕЗ 1 месяц

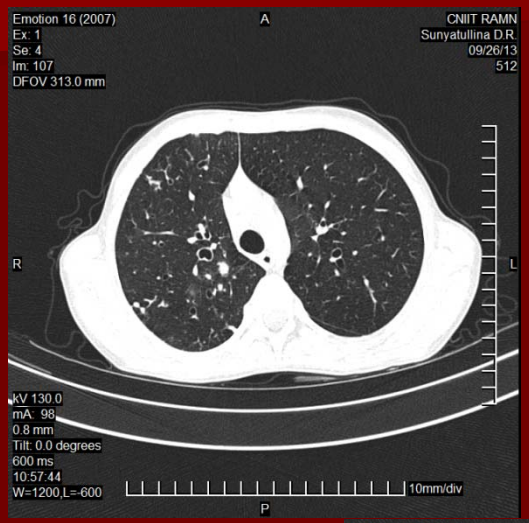

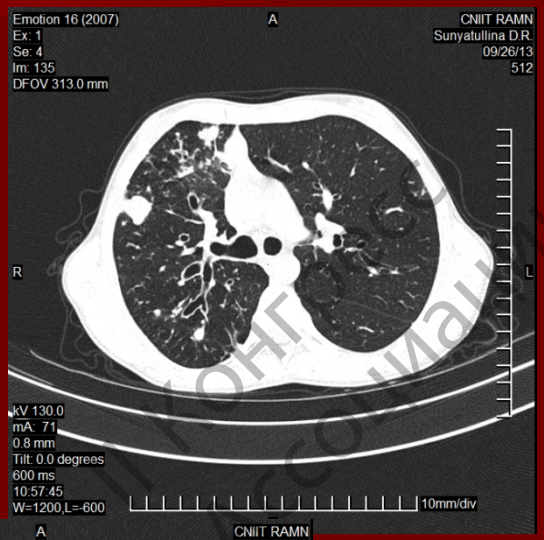

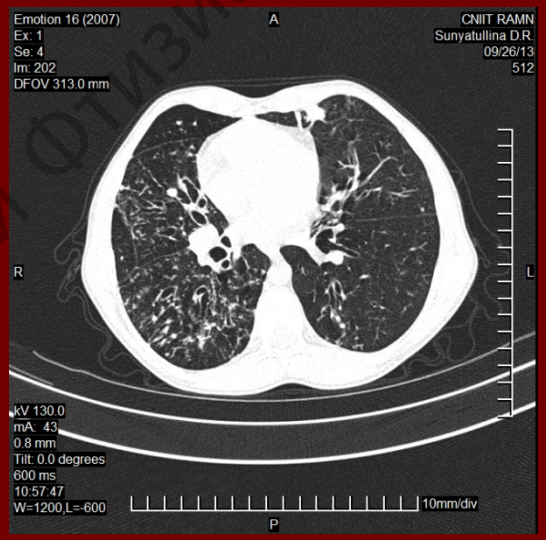

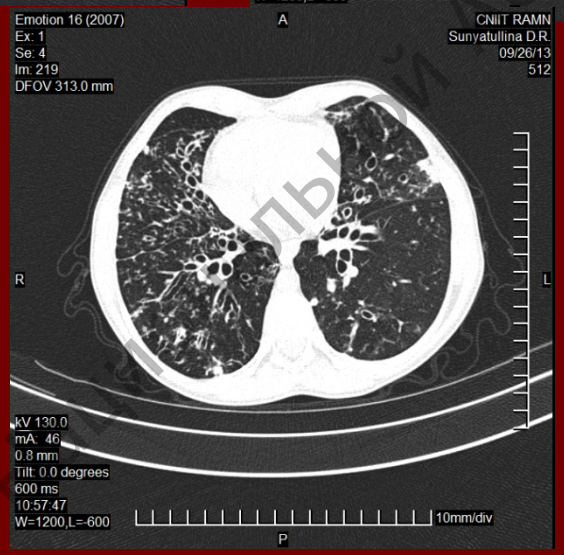

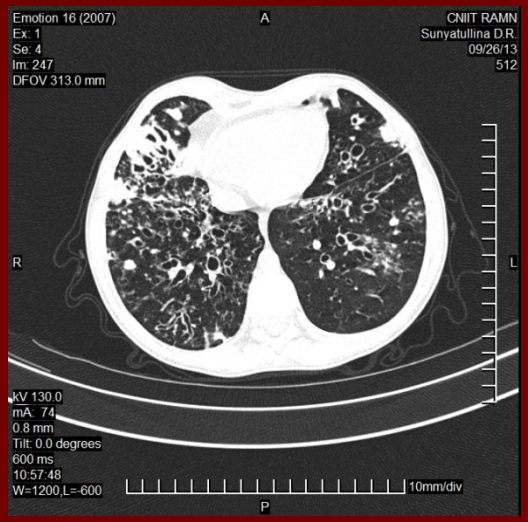

ЭТИОЛОГИЯ ОКРУГЛЫХ ОБРАЗОВАНИЙ В ЛЕГКИХ МНОГООБРАЗНА

- **ТУБЕРКУЛЕЗ**
  - **ТУБЕРКУЛЕМЫ** (ЕДИНИЧНЫЕ, МНОЖЕСТВЕННЫЕ, КОНГЛОМЕРАТНЫЕ – ОЧАГИ БОЛЕЕ 1 СМ В ДИАМЕТРЕ))
  - **ИНФИЛЬТРАТИВНЫЙ ТУБЕРКУЛЕЗ** (ПО ТИПУ ОКРУГЛОГО ИНФИЛЬТРАТА)
  - **ПЕРВИЧНЫЙ ТУБЕРКУЛЕЗНЫЙ КОМПЛЕКС** (ОБЯЗАТЕЛЬНО НАЛИЧИЕ УВЕЛИЧЕННЫХ ВГЛУ ИЛИ КАЛЬЦИНАТОВ В НИХ НА СТОРОНЕ ЛЕГОЧНОГО АФФЕКТА)
  - **ОЧАГОВЫЙ ТУБЕРКУЛЕЗ** (КРУПНЫЕ ЕДИНИЧНЫЕ ИЛИ МНОЖЕСТВЕННЫЕ ОЧАГИ В ЛЕГКИХ, РАЗМЕР ОЧАГОВ НЕ БОЛЕЕ 1 СМ)
- **ОПУХОЛИ** (ДОБРОКАЧЕСТВЕННЫЕ, ЗЛОКАЧЕСТВЕННЫЕ)
- **ПАРАЗИТАРНЫЕ ЗАБОЛЕВАНИЯ** (ЭХИНОКОККОЗ)
- **АЛЛЕРГИЧЕСКИЕ ЗАБОЛЕВАНИЯ** (ЭОЗИНОФИЛЬНЫЙ ИНФИЛЬТРАТ)
- **СОСУДИСТЫЕ** (ВРОЖДЕННЫЕ АНОМАЛИИ И ПОРОКИ РАЗВИТИЯ)

Национальный конгресс ассоциации фтизиатров

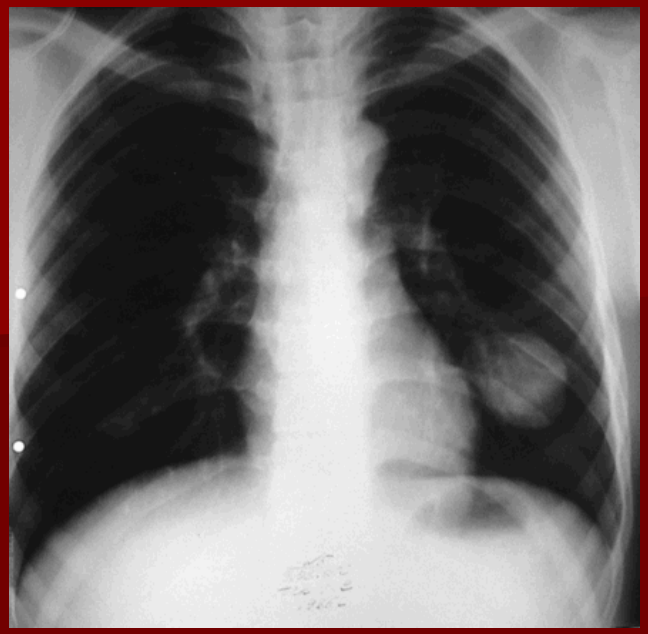

Эхинококкоз лёгкого

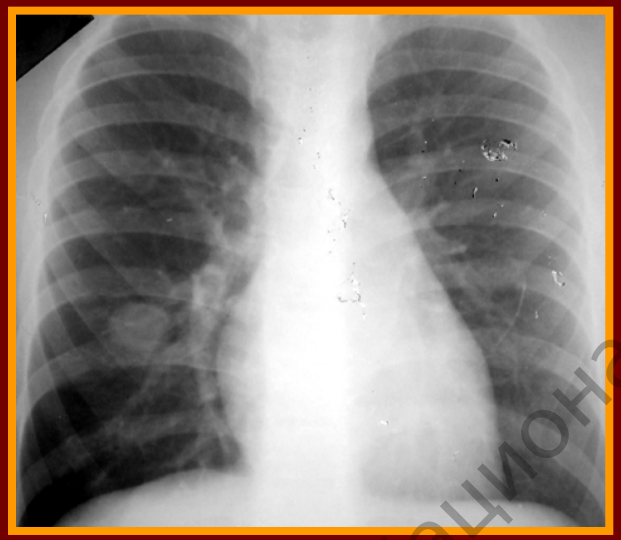

Доброкачественная опухоль правого легкого

Во всех случаях ДСТ (-)

II Конгресс Национальной Ассоциации Фтизиатров

БОЛЬНОЙ Р.

ТУБЕРКУЛЁМА С2 ПРАВОГО ЛЁГКОГО В ФАЗЕ УПЛОТНЕНИЯ.

Изменения в лёгких выявлена при флюорографическом обследовании в военкомате. При выявлении реакция на пробу Манту – 20 мм папула.

Реакция на ДСТ- отрицательная при выявлении и далее в динамике в течение всего периода наблюдения.

Диагноз подтверждён результатом гистологического заключения операционного материала: туберкулёма в фазе стабилизации процесса

Результаты диагностических тестов после окончания основного курса лечения:
Реакция на пробу Манту - 8 мм папула,
ДСТ - отрицательный

Национальной Ассоциации Онкологов

НАИБОЛЕЕ ЧАСТО ВСТРЕЧАЮЩИЕСЯ ЗАБОЛЕВАНИЯ, С КОТОРЫМИ ПРИХОДИТСЯ ДИФФЕРЕНЦИРОВАТЬ ТУБЕРКУЛЕЗ ВНУТРИГРУДНЫХ ЛИМФАТИЧЕСКИХ УЗЛОВ

1. **ЛИМФОГРАНУЛЕМАТОЗ** (ДРУГИЕ ЛИМФОПРОЛИФЕРАТИВНЫЕ ЗАБОЛЕВАНИЯ: ЛИМФОСАРКОМА, РЕТИКУЛОСАРКОМА И ДР.)
2. **ЗЛОКАЧЕСТВЕННЫЕ ЗАБОЛЕВАНИЯ КРОВИ** (ЛИМФОЛЕЙКОЗ)
3. **САРКОИДОЗ**
4. **МУКОВИСЦИДОЗ**
5. **НЕСПЕЦИФИЧЕСКИЕ АДЕНОПАТИИ** (ПРИКОРНЕВЫЕ ПНЕВМОНИИ: КОРЬ, КОКЛЮШ, ВИРУСНЫЕ ИНФЕКЦИИ)
6. **ОПУХОЛИ СРЕДОСТЕНИЯ ЛЮБОГО ГЕНЕЗА** (НЕВРИНОМЫ, ТИМОМЫ, ОПУХОЛИ ЩИТОВИДНОЙ ЖЕЛЕЗЫ, АНГИОМЫ, ЛИПОМЫ, ТЕРАТОМЫ, ДЕРМОИДНЫЕ КИСТЫ)
7. **СОСУДИСТЫЕ АНОМАЛИИ ИЛИ ПОРОКИ РАЗВИТИЯ** (АНЕВРИЗМЫ, ВРОЖДЕННЫЕ ПОРОКИ СЕРДЦА)
8. **БРОНХИАЛЬНАЯ АСТМА**

II Конгресс Национальной Ассоциации фтизиатров

СТРУКТУРА НЕТУБЕРКУЛЁЗНЫХ ЗАБОЛЕВАНИЙ ПРИ ИЗМЕНЕНИЯХ ВО ВНУТРИГРУДНЫХ ЛИМФАТИЧЕСКИХ УЗЛАХ (9 чел.)

Национальной Ассоциации Фтизиатров
II Конгресс

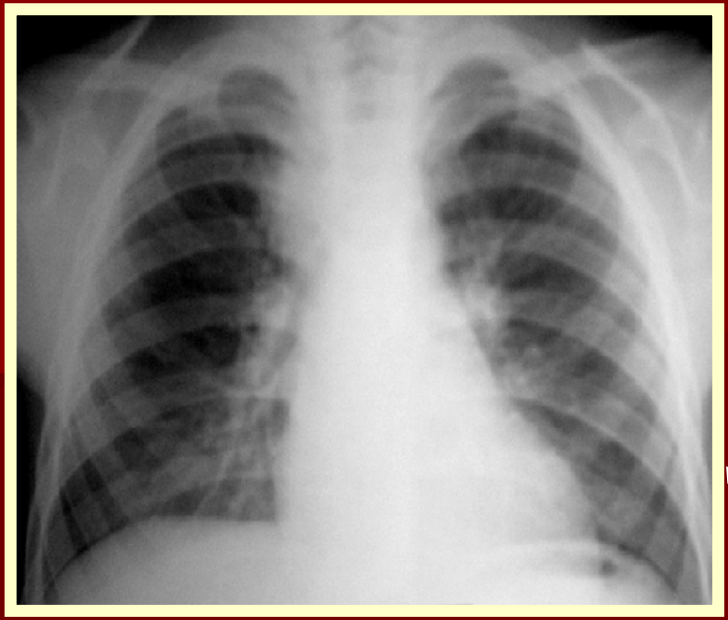

Туберкулез внутригрудных л/узлов

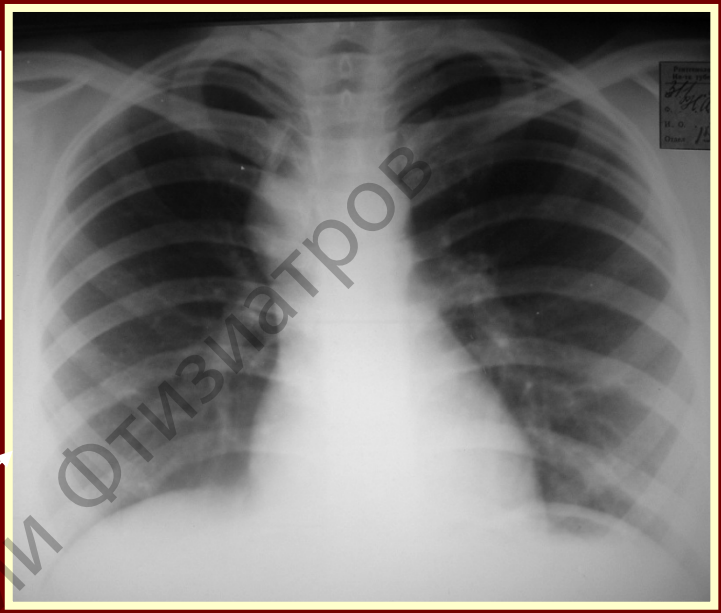

Доброкачественная опухоль средостения

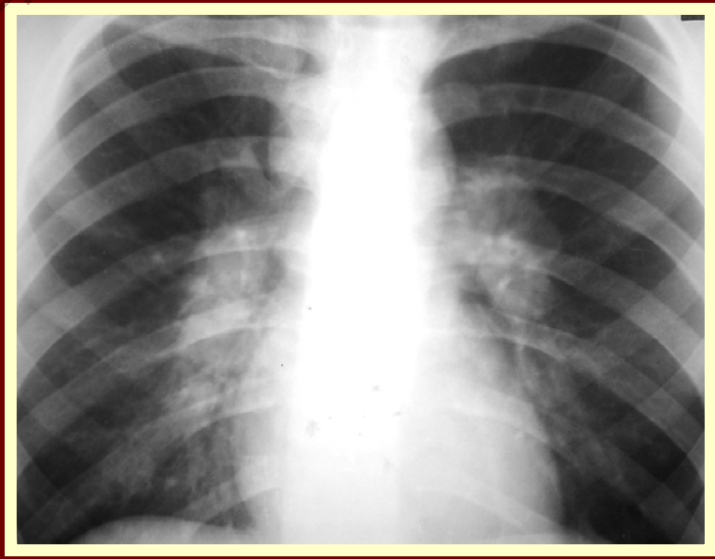

Саркоидоз внутригрудных л/узлов

I Конгресс Национальной Ассоциации ФТИЗИАТРОВ

- **Методы выявления:**
  - плановое обследование (флюорография) – 4 чел.
  - Обследование по контакту – 2
  - Обращение за медицинской помощью - 3

- **Результаты туберкулиновых тестов:**
  - Все туберкулиноположительные с умеренной чувствительностью к туберкулину
  - ДСТ
    - отрицательный результат – 8
    - положительный – 1 (11 мм.) у пациента с онкологией
  - КФ – отрицательный результат

Конгресс Национальной Ассоциации Фтизиатров

Больной Ж., 15 лет,
проба Манту с 2 ТЕ – 10 мм папула,
реакция на Диаскинтест – отрицательная.
Диагноз: Лимфогранулематоз IV Б стадия

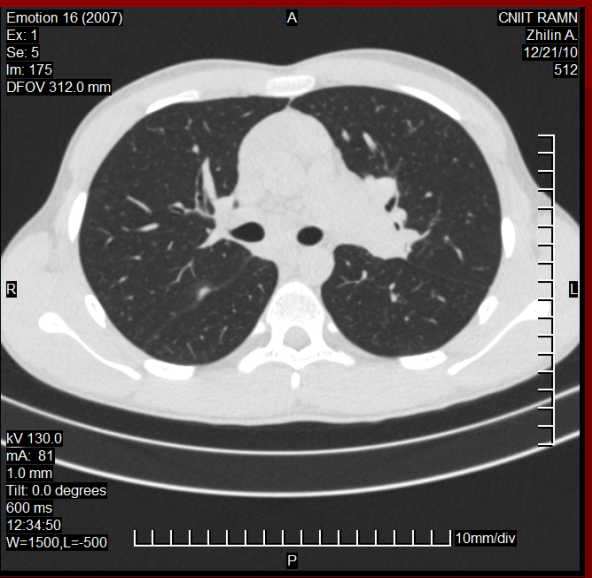

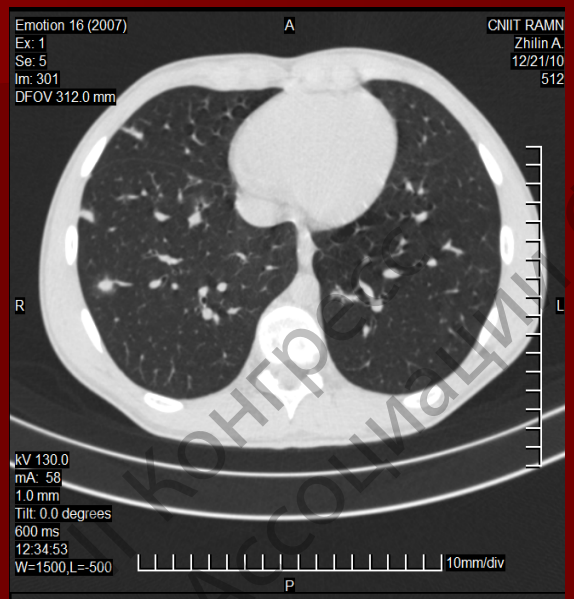

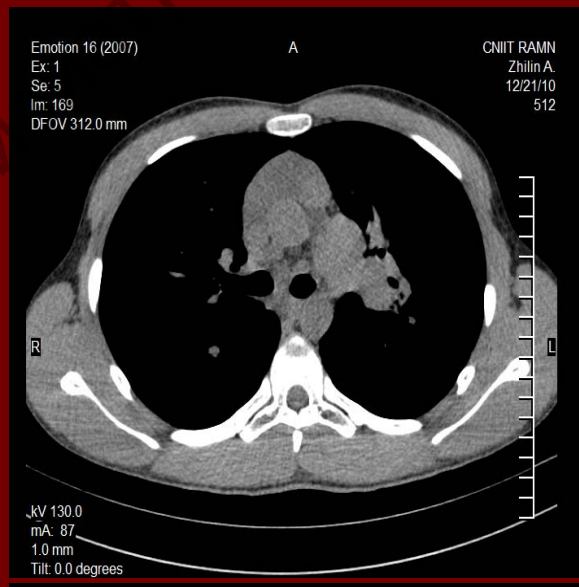

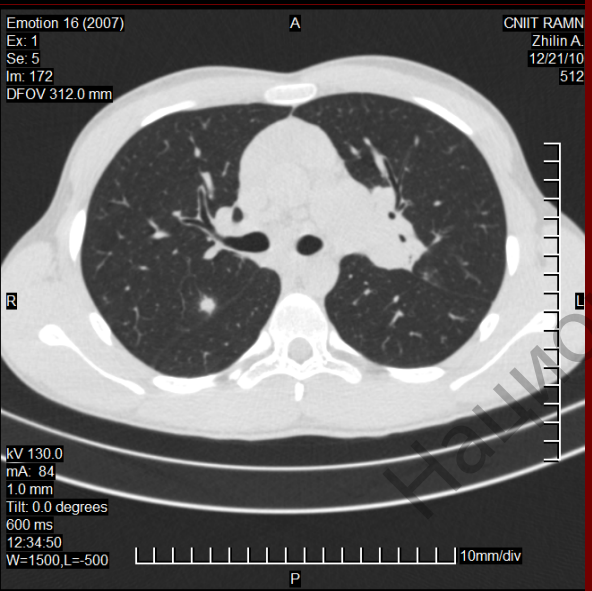

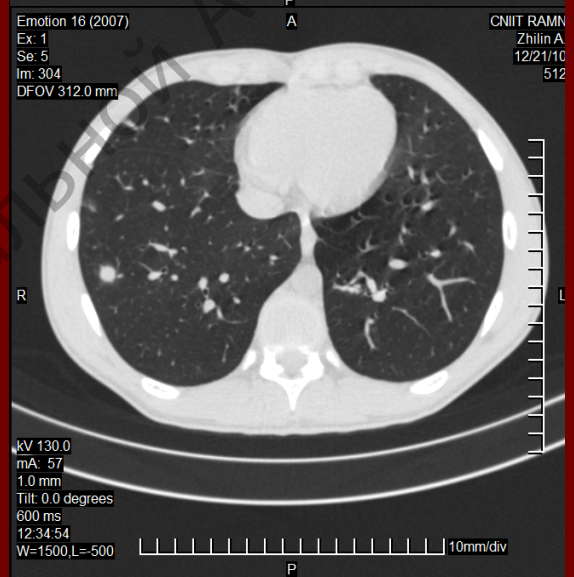

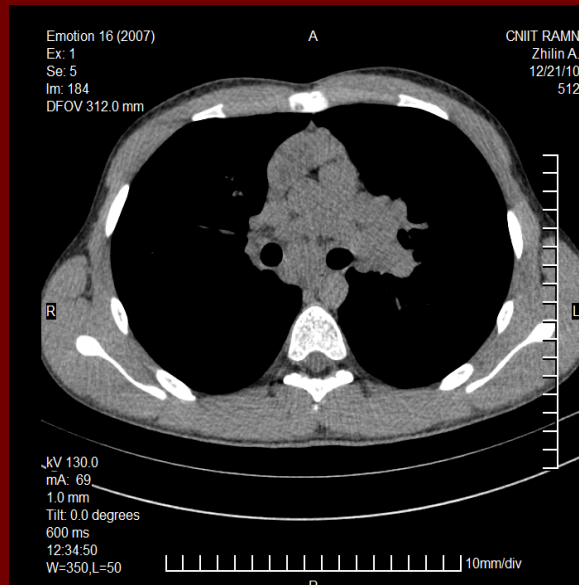

Национальный Конгресс Ассоциации ФТИ ... ТОВ

ДИАГНОСТИКА И ДИФФЕРЕНЦИАЛЬНАЯ ДИАГНОСТИКА ТУБЕРКУЛЕЗА И НЕСПЕЦИФИЧЕСКОЙ ПАТОЛОГИИ ОРГАНОВ ДЫХАНИЯВ У ДЕТЕЙ И ПОДРОСТКОВ ОСНОВЫВАЕТСЯ НА СОВОКУПНОСТИ:

- ✓ КЛИНИЧЕСКИХ СИМПТОМОВ
- ✓ РЕНТГЕНОЛОГИЧЕСКИХ ПРИЗНАКОВ
- ✓ КОСВЕННЫХ ДИАГНОСТИЧЕСКИХ КРИТЕРИЕВ: ДАННЫХ ЭПИДЕМИЧЕСКОГО АНАМНЕЗА,
  РЕЗУЛЬТАТОВ ТУБЕРКУЛИНОВЫХ ТЕСТОВ,
- РЕЗУЛЬТАТОВ ТЕСТ-ТЕРАПИИ АНТИБИОТИКАМИ ШИРОКОГО СПЕКТРА ДЕЙСТВИЯ У БОЛЬНЫХ С ИНФИЛЬТРАТИВНЫМИ ИЗМЕНЕНИЯМИ В ЛЕГКИХ
- БАКТЕРИОЛОГИЧЕСКИХ МЕТОДОВ ОБСЛЕДОВАНИЯ
- РЕЗУЛЬТАТОВ ДОПОЛНИТЕЛЬНЫХ МЕТОДОВ ОБСЛЕДОВАНИЯ (ИФА, ПЦР и др.), включая обследование у узких специалистов ОЛС

Национальная ассоциация Фтизиатров

БЛАГОДАРЮ ЗА ВНИМАНИЕ!

ЗДОРОВЬЯ НАШИМ ДЕТЯМ!

III Конгресс Национальной Ассоциации Фтизиатров