«Поражение легких при ревматических заболеваниях»

ПСПбГМУ им. акад. И.П. Павлова

Профессора В.И. Трофимов, В.Н. Марченко

Национальный конгресс III конференции ФТИЗИАТРОВ

- Несмотря на очевидные успехи современной медицины в борьбе с РЗ, на сегодняшний день они обуславливают почти $^1/_3$ случаев временной нетрудоспособности и до 12% общей инвалидности.

- По данным Европейского отдела ВОЗ (1988) от 9 до 25% ежедневных посещений семейного врача обусловлено РЗ.

- По данным Американской ассоциации ревматологов (1992) до 5% госпитализаций в мире приходится на больных с РЗ.

Национальный II Конгресс Ассоциации Фтизиатров

Актуальность проблемы

- Впервые патология лёгких при ревматических забо-леваниях была описана во 2-ой половине XIX века.
- В последние 20-30 лет количество описаний ПЛ значительно увеличилось, что связано с внедрением новых адекватных методов исследования.
- При РЗ первично могут быть поражены практически все компоненты ДС.
- Легочная симптоматика у 10–80% больных с различными РЗ.
- Описано более 20 видов ПЛ, но их структура при различных заболеваниях существенно отличается.

II Конгресс Национальной Ассоциации фтизиатров

Частота выявления поражения лёгких при некоторых аутоиммунных заболеваниях

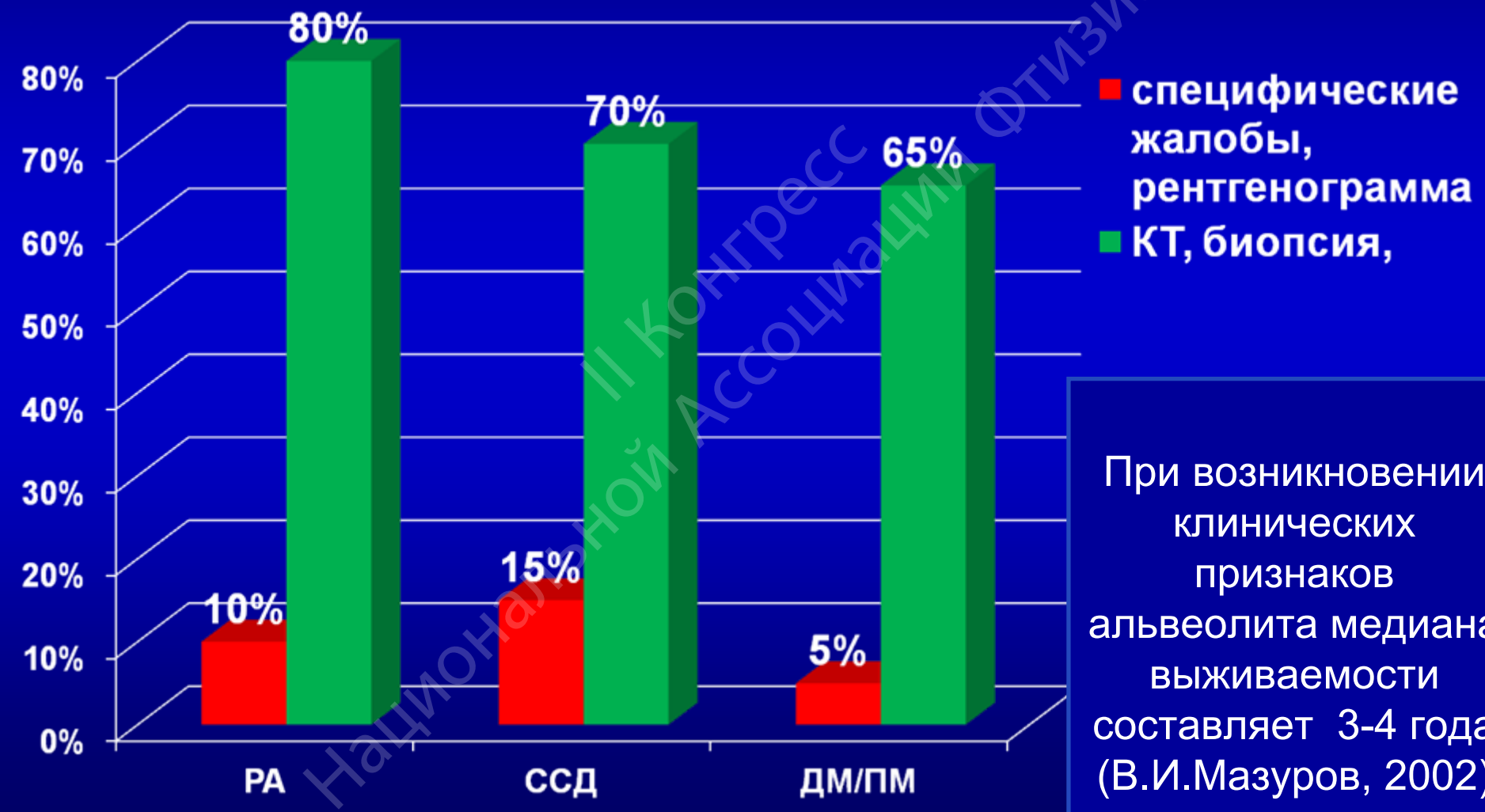

При возникновении клинических признаков альвеолита медиана выживаемости составляет 3-4 года (В.И.Мазуров, 2002)

II Конгресс Национальной Ассоциации Фтизиатров

Актуальность проблемы

Первичное

наиболее часто при ОРЛ, РА, ССД, СКВ и др.

Вторичное

в результате токсического действия препаратов, использующихся для лечения этой группы заболеваний.

Патогномоничные

(ревматоидные узелки в легких при РА)

Характерные для определенных заболеваний

поражение дыхательной мускулатуры при СКВ и ДМ,

острый интерстициальный пневмонит при СКВ,

Нехарактерные для данной нозологической формы

(плеврит при ССД)

II Конгресс Национальной Ассоциации Фтизиатров

Особенности клинической картины

- Результат иммуновоспалительного процесса СТ
- Зависит от вида коллагеноза и формы течения болезни
- Двусторонний характер поражения;
- Преимущественная локализация - в базальных отделах лёгких;
- Частое вовлечение в патологический процесс плевры;
- Редкое возникновение легочной гипертензии;
- Наличие бронхообструктивного синдрома.
- Превалируют интерстициальные болезни лёгких, характеризующиеся поражением стенок альвеол (альвеолит) и окружающей их интерстициальной легочной ткани.

II Конгресс Национальной Ассоциации Физиатров

Поражение ВДП

Аллергический ринит	Синдром Чардж-Стросса
Гнойно-некротический ринит	Синдром Вегенера
Атрофия слизистой оболочки носа	Синдром ы Вегенера, Шегрена, некротизирующий полиартериит
Неспецифическое воспаление слизистой оболочки гортани с формированием отека, подгортанного стеноза трахеи	Синдром Вегенера и СКВ 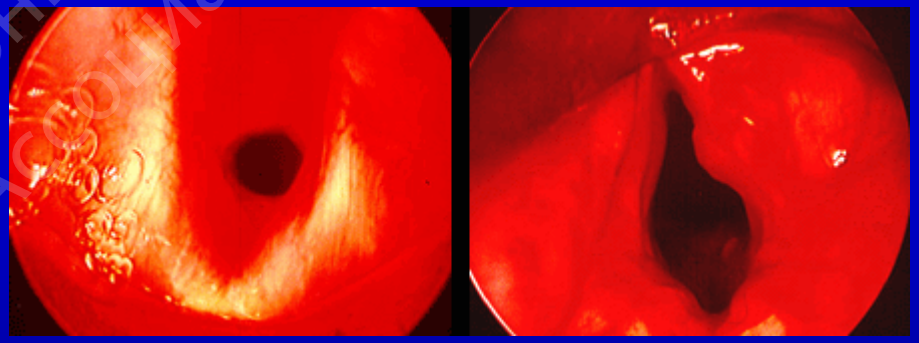 Стеноз трахеи до и после операции
Охриплость голоса	Синдромы Шегрена, Вегенера и СКВ

Национальной Ассоциации Фониатров

Обструктивный синдром при аутоиммунных заболеваниях

Заболевания суставов

- РА – 38% по данным ФВД, до 68% - КТ (чаще – бронхиолит, бронхоэктазы)
- АС – 10%

Заболевания соединительной ткани

- СКВ – 20% (по данным КТ)
- СШ – до 72% (ФВД), бронхиолит

Остальные – крайне редко

Системные васкулиты

- Васкулит Чердж-Штросса
- УП – бронхиолит (редко)

II Конгресс Национальной ассоциации фтизиатров

Бронхообструктивный синдром

- Характерен для отдельных форм васкулитов

ЧАСТО	ИНОГДА	РЕДКО
Синдром Чарджа-Стросса Гранулематоз Вегенера,	Болезнь Такаясу, Геморрагический васкулит	СКВ

II Конгресс Национальной Ассоциации Фтизиатров

Особые формы поражения паренхимы

- Люпус-пневмонит (СКВ, высокая летальность)
- Апикальный фиброз, буллы (анкилозирующий спондилоартрит)
- Лимфомы и псевдолимфомы (болезнь Шегрена)
- Эозинофильные пневмонии (типичны для васкулита Чердж-Штросса; м.б. при РА, СКВ, в том числе в дебюте)

Конгресс Национальной Ассоциации Фтизиатров

Эозинофильная пневмония

- Диффузное повреждение альвеол наблюдается при РА
- Инфильтрация лимфоцитами интерстиция при синдроме Ч-С.
- Множественные очаги инфильтрации при ДМ
- При синдроме Вегенера появляются единичные или множественные инфильтраты с быстрым распадом и образованием полостей.
- При гранулематозно-некротизирующем системном васкулите ПЛ развивается у 3/4 больных, проявляется формированием инфильтратов, которые могут распадаться и образовывать полости.

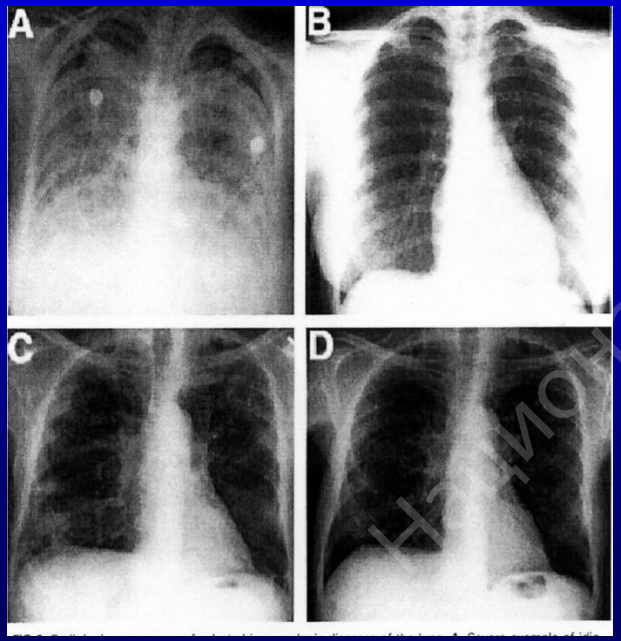

A – Эозинофильная пневмония. Диффузный двусторонний инфильтрат и экссудативный плеврит
B – Положительная динамика через 7 дней на фоне терапии глюкокортикоидами
C – Пятнистые двусторонние интерстициальные и альвеолярные инфильтраты у больного синдромом Чарджа-Стросса
D - Положительная динамика на фоне терапии глюкокортикоидами

II Конгресс Национальной Ассоциации Фтизиатров

Пневмонии

- Пневмонии
  - аспирационные при полимиозите/дерматомиозите и системной склеродермии
  - вызванные угнетением иммунитета на фоне приёма иммунодепрессантов

II Конгресс Национальной Ассоциации Ортизиатров

Ревматоидные узелки в лёгких

- Чаще у мужчин с РА, на фоне высокого содержания в крови RF.
- Часто в верхних долях лёгкого, впоследствии на их месте могут образовываться полости.
- Рентгенологически напоминают картину периферической опухоли.

- Специфическим синдромом является синдром Каплана, характеризующийся сочетанием пневмокониоза с РА.

- Возникновение ревматических узелков возможно также при болезни Бехчета.

II Конгресс Национальной Ассоциации фтизиатров

Ревматоидные узелки

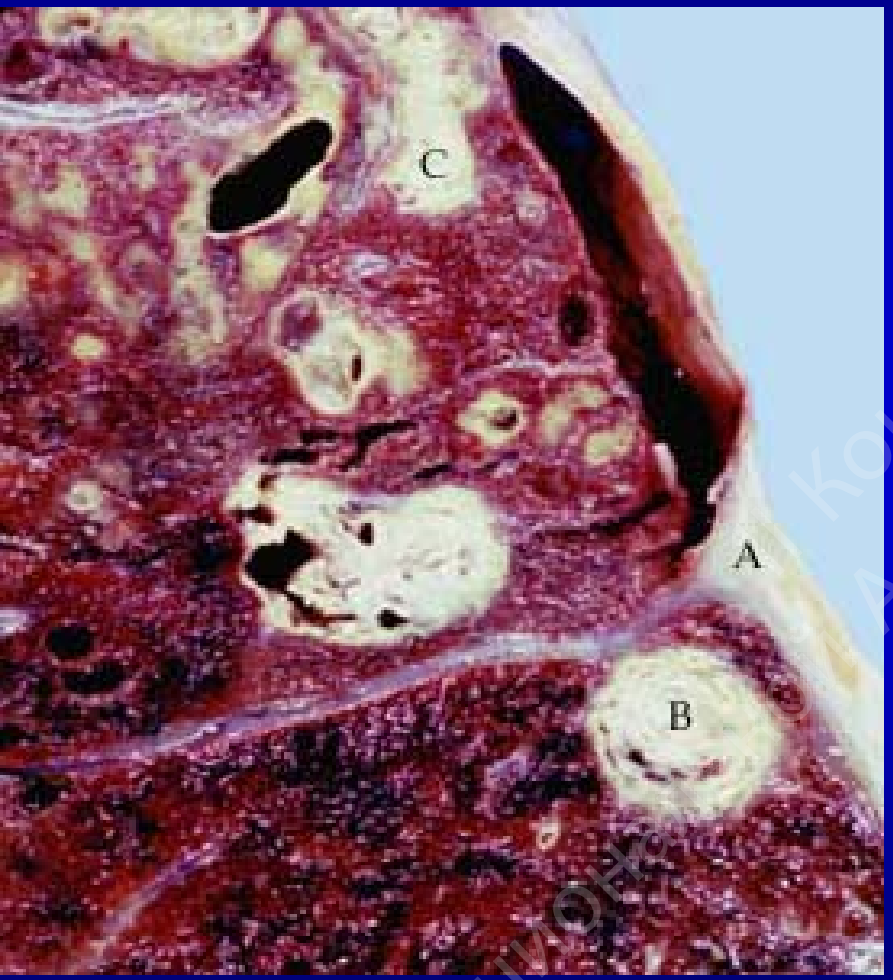

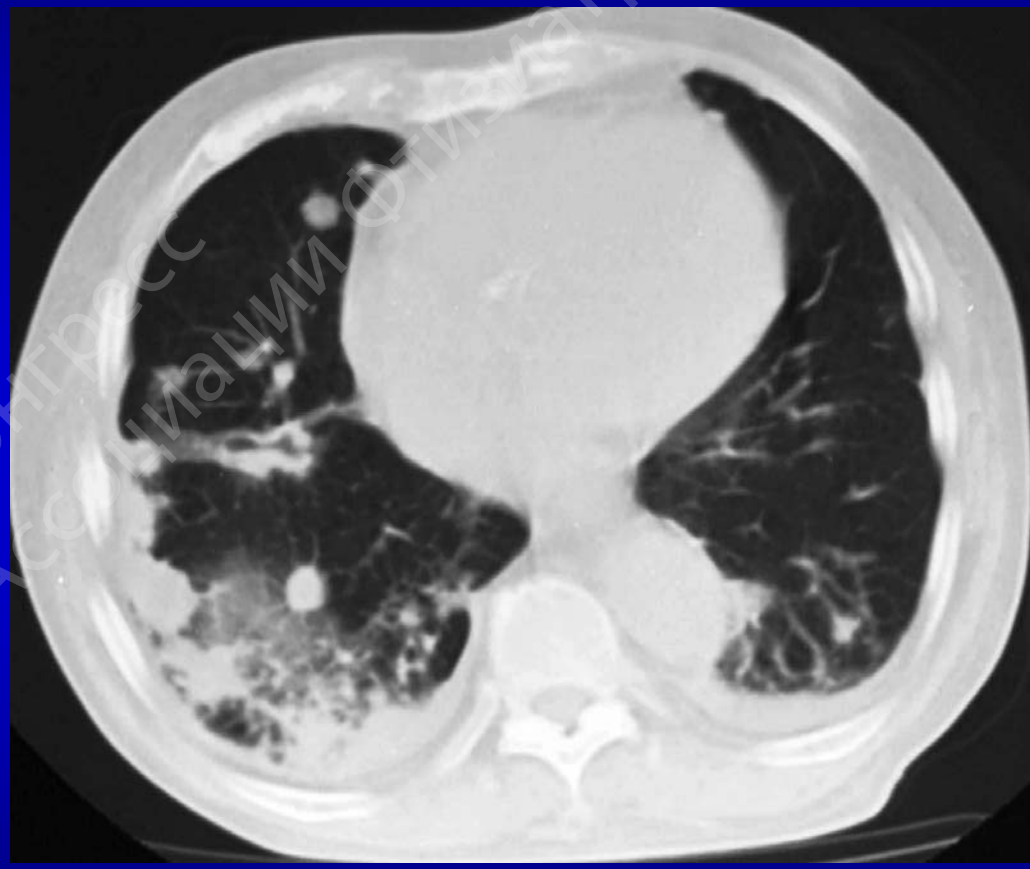

Национальный конгресс Ассоциации фтизиатров

Диффузный пневмосклероз

- Пневмосклероз имеет либо компактный характер с преимущественной локализацией в базальных отделах лёгких либо кистозный характер, в этом случае на рентгенограмме лёгкие приобретают характерный вид “сотового лёгкого”.
- ССД, ДМ, синдроме Гудпасчера, идиопатических воспалительных миопатиях, СКВ, РА, синдроме Шарпа, Шегрена, УП, гранулематозе Вегенера,геморрагическом васкулите, болезни Такаясу и др..

Интерстициальный полисегментарный пневмофиброз у больного узелковым полиартериитом

Конгресс Национальной Ассоциации ревматологов

Обыкновенная ИП - UIP (фиброз, «сотовое лёгкое»)

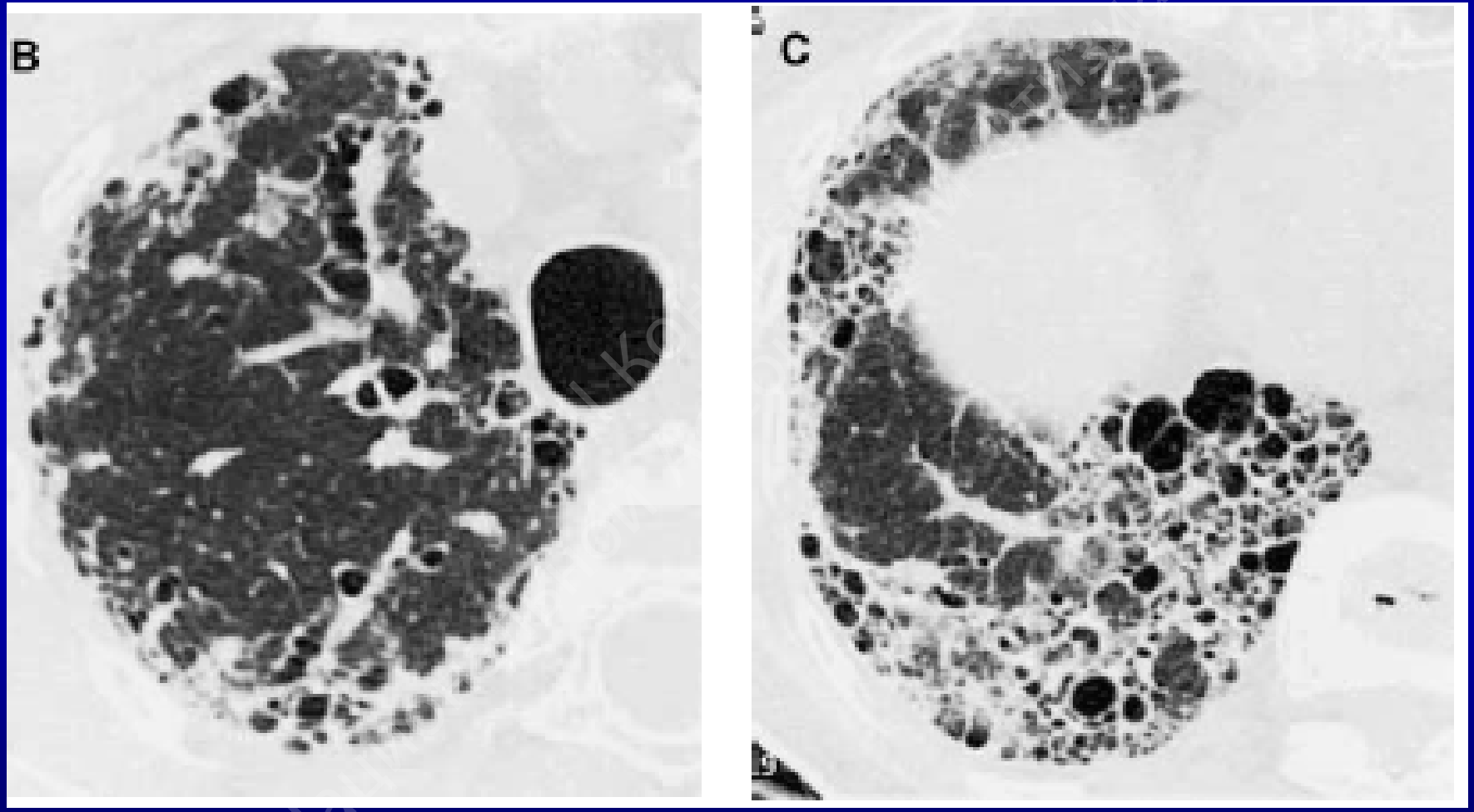

Поражение плевры

- Частота и выраженность коррелирует с активностью заболевания: при низкой - сухой плеврит, при высокой – экссудативный (с небольшим объёмом выпота)
- Выпот в плевральную полость (полисерозит) при РА, ОРЛ, СКВ
- Сухой или выпотной плеврит с наличием ревматоидных гранулем на плев-ре и в паренхиме легких при РА и ОРЛ,
- Синдром Шегрена нередко осложняется рецидивирующим плевритом.
- Экссудативный плеврит при ССД не часто, но плевро-плевральные спайки могут образовываться.
- Плеврит при ПМ/ДМ описан в основном на фоне интерстициального поражения лёгких с небольшим выпотом и плевро-диафрагмальными спайками.
- Плевральный тип (УП) характеризуется наличием экссудативного плеврита, чаще одностороннего, но иногда и полисерозита.
- При генерализованной форме гранулематоза Вегенера- картина пневмонии с наклонностью к абсцедированию и появлению плеврального выпота.

Национальной Ассоциации Ревматологов
II Конгресс

Поражение плевры

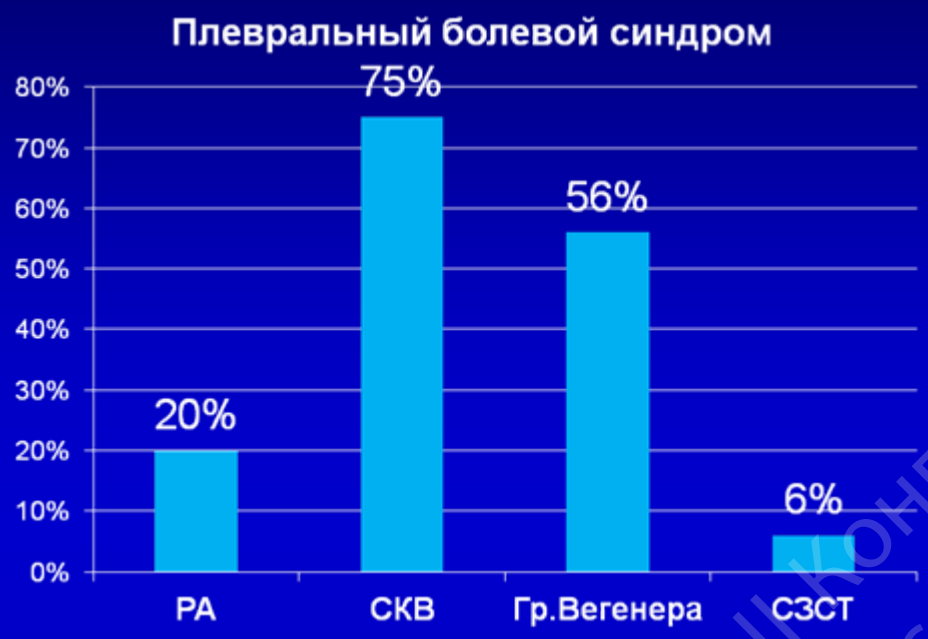

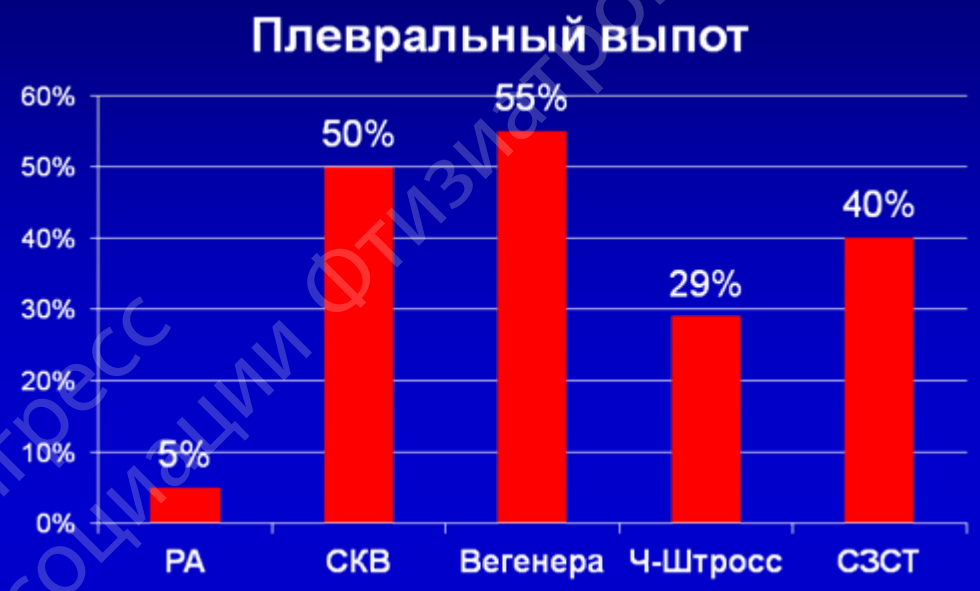

Национальной Ассоциации ФТизиатров
II Конгресс

Двусторонний (преимущественно левосторонний) экссудативный плеврит у больной системной красной волчанкой

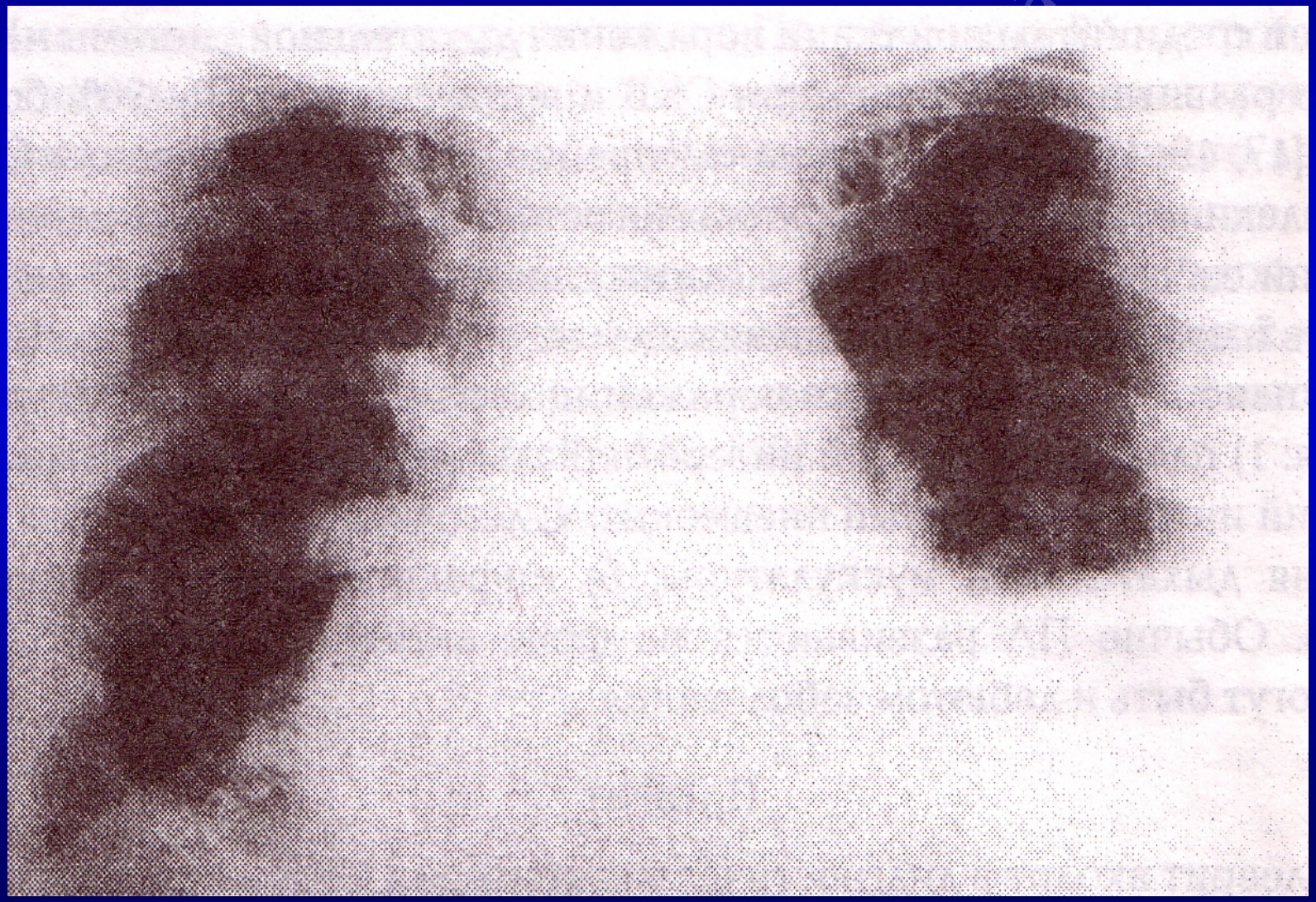

Васкулит

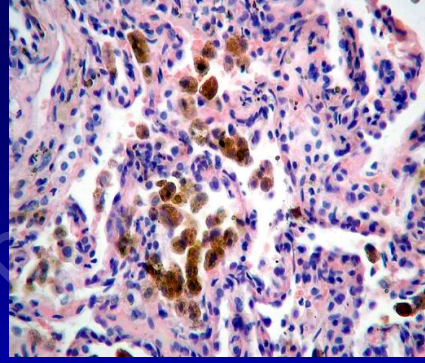

- При всех системных васкулитах (кроме болезни Шенлейна - Геноха), наиболее часто проявляясь картиной, так называемого «пневмонита».
- Формирование аневризм легочных сосудов при болезни Бехчета, ОРЛ, УП, острых формах СКВ, синдроме Чарджа-Стросса, синдроме Шегрена, ССД, генерализованной форме РА.
- Образование полостей в лёгком- один из характерных признаков легочного васкулита.
- Кровохарканье, легочные кровотечения (РА, СКВ, Вегенера,УП) указывают на явления васкулита в легочной ткани.
- Для легочного васкулита более характерны затенения по типу пневмонии или в виде мелких очагов.
- При поражении более крупных сосудов развивается клинико-рентгенологическая картина инфаркта легкого, нередко с образовани-ем полостей.
- Важным компонентом поражения сосудов легких являются: формирование синдрома легочной гипертензии, тромбоэмболии легочной артерии и инфаркта легких.
- Нередко вокруг сосудов выявляются специфические гранулемы, характерные для гигантоклеточного артериита.

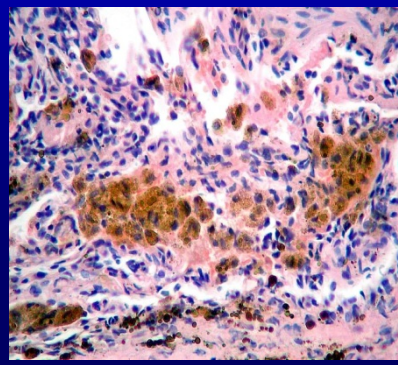

Национальной Ассоциации Ревматологов

Гранулематозный васкулит с полиангиитом (Вегенера): очаговые изменения и полости

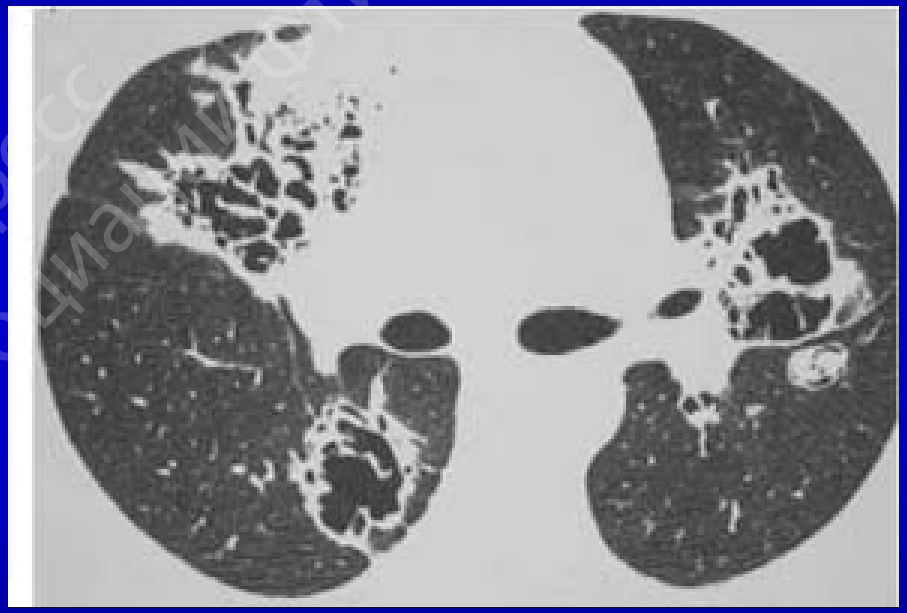

II Конгресс Национальной Ассоциации пульмонологов

Причины развития диффузного альвеолярного кровотечения

Abigail R. Lara CHEST May 2010 vol. 137 no. 5 1164-1171

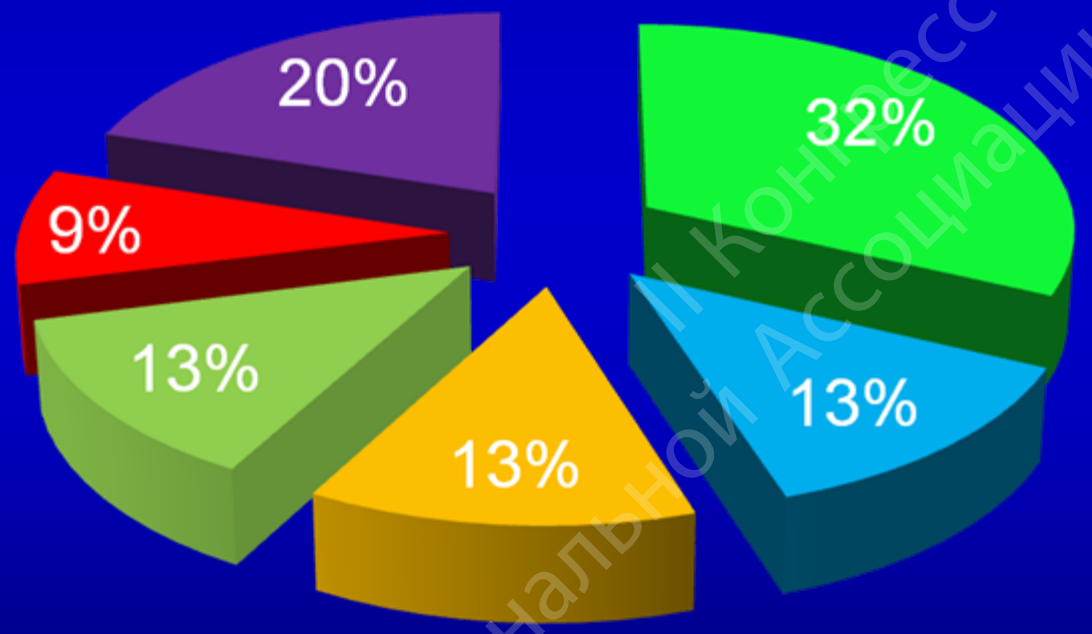

- Гранулематоз Вегенера
- С-м Гудпасчера
- Системные забол.соед.ткани
- Идиопатич.лёг.гемосидероз
- Микроск.полиангиит
- Другие причины

Национальной Ассоциации Фтизиатров
II Конгресс

Альвеолярное кровотечение

Альвеолярное кровотечение у больного микроскопическим полиангиитом

Национальной Ассоциации Фтизиатров

Присоединение вторичной инфекции

- Бронхит встречается при генерализованной форме синдрома Вегенера, синдроме Шегрена.
- Бронхоэктазы являются одним из проявлений поражения бронхов у больных РА и ССД
- Аспирационная пневмония, асфиксия, гипостатическая пневмония при ДМ, ССД
- Легочный васкулит может осложняться образованием полостей, легочными кровотечения-ми, формированием абсцесса легких, эмпиемы плевры.

Национальная Ассоциация ревматологов
I Конгресс

Внелегочные причины

- Специфическое поражение кожи груди - ССД.
- Изменения реберно-позвоночного каркаса при АС
- Поражение межреберных мышц, диафрагмы при ССД
- Мышечные расстройства дыхания у больных ДМ/ПМ или РПМ
- Нарушение глотания – ССД

Национальной Конгресс Ассоциации ФТизиатров

Интерстициальные поражения легких

- **Интерстициальный пневмонит** возникает практически при всех системных заболеваниях (РА, Шегрена, миопатиях, УП, ДБСТ, Такаясу, геморрагическом васкулите, ССД) и в виде люпус-пневмонита при СКВ.
- **Интерстициальный пневмонит** характеризуется продуктивными и склеротическими изменениями межальвеолярных перегородок, инфильтрацией их лимфоидными и плазматическими клетками. Поражение всех легочных структур ведет к формированию «сотового (ячеистого) легкого».

Национальный конгресс Ассоциации ревматологов

Фиброзирующий альвеолит

- Немаловажным составляющим поражения легких является формирование с развитием альвеолярно-капилярного блока.
- КАБ обусловленная утолщением основной мембраны альвеол, стенки мелких сосудов затрудняет диффузию кислорода и возникает при ряде заболеваний таких как ОРЛ, ССД, АФС, миопатиях и других, редко при СКВ и СЗСТ.
- Течение интерстициальной болезни лёгких(ИБЛ) при РЗ в целом значительно “мягче”, а результаты лечения – лучше, чем при идиопатическом фиброзирующем альвеолите
- Обычно ИБЛ характеризуется латентным течением: в лечении нуждаются незначительная часть больных с доказанным “эталонными” методами альвеолитом

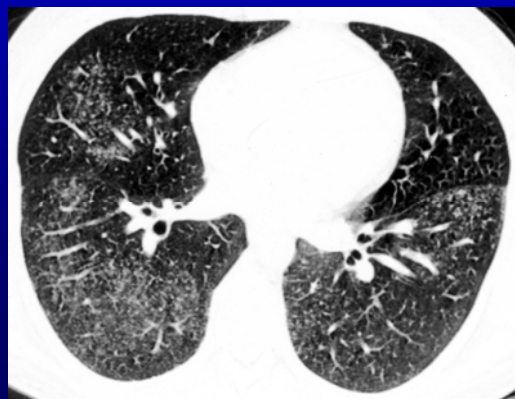

РА. В нижних долях обоих легких определяется интерстициальная диссеминация легочной ткани.

Национальный конгресс ревматологов

Рестриктивный тип нарушения вентиляции

- С нарушением диффузии газов, развитием гипоксемии, а в дальнейшем легочной гипертензии характерен преимущественно для ССД.

II Конгресс Национальной Ассоциации Фтизиатров

Поражения дыхательной мускулатуры

- Среди всех ДБСТ при СКВ встречается наиболее часто (в т.ч., чем при ДМ)
- Генез различен (миозит, “стероидная миопатия”, вторичное вовлечение мышц при поражении паренхимы легких)
- Наиболее типично поражение диафрагмы (у 25%)
- Редко имеет клиническое значение, за исключением “синдрома робкого легкого” (“shrinking lung syndrome”), характеризующегося тяжелыми рестриктивными нарушениями вентиляции, нарастающей гипоксемией и высокой летальностью

II Конгресс Национальной Ассоциации Фтизиатров

Онкопатология

- При многих РЗ увеличивается количество онкологических заболеваний:
  - Рак легких
  - Лимфогранулематоз
  - Неходжкинских лимфом
  - Метастатические поражения легких при опухолях другой локализации
  - Солидные опухоли
  - Гемобластозы

IIКонгресс Национальной Ассоциации Фтизиатров

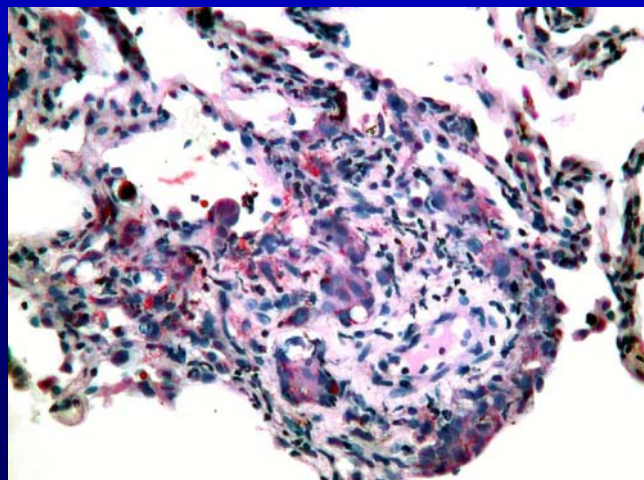

Рак легкого у больной ревматоидным артритом

Частота основных видов ПЛ при РЗ

Вид ПЛ	РА	СКВ	ССД	ДМ	СЗСТ
Плеврит	++	+++	0	+	0
Острый интерстициальный пневмонит	+	++	0	++	+
Интерстициальная болезнь легких	++	+	+++	++	+
Ревматоидные узелки	++	0	0	0	0
Поражения дыхательной мускулатуры	0	+++	+	++	0
Легочная артериальная гипертензия	+	+	0	+	+
Аспирационные пневмонии	0	0	++	+++	0

II Конгресс Национальной Ассоциации ФТИ врачей

Лекарственные поражения легких

- За последние 20 лет перечень препаратов, которые могут оказывать влияние на легкие, увеличился в 2 раза и превышает 150 наименований
- Особенностью токсического поражения органов дыхания противоревматическими препаратами, является тот факт, что они зачастую возникают на фоне уже имеющегося первичного поражения органов дыхания, сильно затрудняя их диагностику.

Национальный конгресс Ассоциации фтизиатров

Поражение органов дыхания противоревматической терапией

- Наиболее частые варианты лекарственных поражений легких — бронхиальная астма (БА), легочная гиперэозинофилия, аллергический альвеолит, фиброзирующий альвеолит, гранулематозный васкулит.
- Нередко у одного больного могут быть полиморфные проявления лекарственного поражения легких, которые не укладываются ни в один из этих вариантов.

НПВП	**Бронхоспазм**
ГКС	**Интерстициальный пневмонит** **Пневмония** **Активизация туберкулезного процесса** **Наслоение бактериальной, вирусной или кандидозной инфекции**
Метотрексат	**Тяжёлый интерстициальный пневмонит**
D-пеницилламин	**Облитерирующий бронхиолит**
Препараты золота	**Аллергический пневмонит**
Антицитокиновые	**Риск развития туберкулеза**

Национальный конгресс Ассоциации фтизиатров

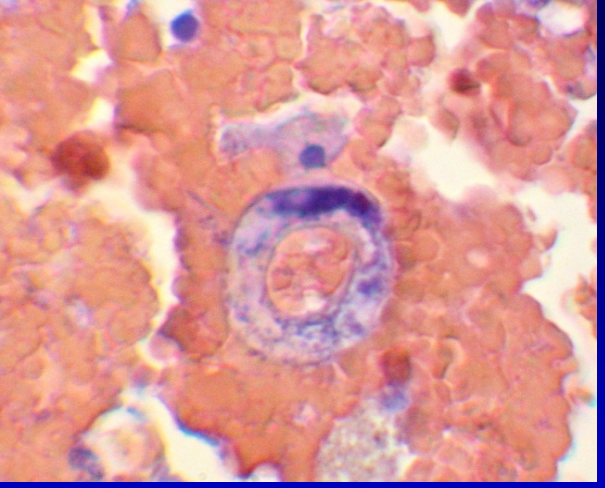

Больной К.60 лет
Системный стронгилоидоз с поражением легких, тяжелое течение.
Дерматополимиозит
…ХОБЛ… СД…

Окраска гематоксилином и эозином x200, иммерсионная микроскопия.

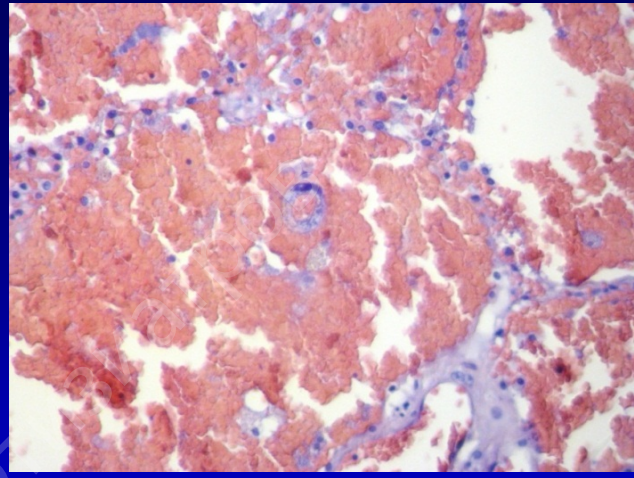

Слабо-базофильные нематоды, расположенные среди эритроцитарных масс в просвете альвеол.

Среди эритроцитарных масс, выполняющих просвет альвеол, располагаются слабо-базофильные нематоды.

Диффузно-расположенные нематоды в перибронхиальном пространстве легкого

x1000. Нематоды в перибронхиальном пространстве легкого.

II Конгресс
Национальной Ассоциации Ф

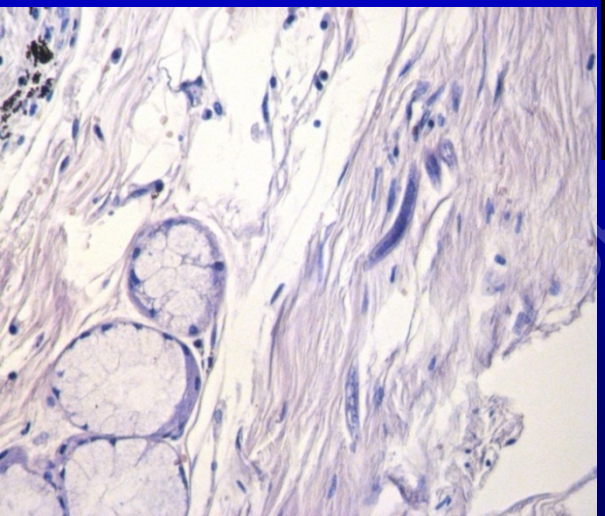

1 Филяриевидная личинка в нативном препарате мокроты.

- Чтобы быть врачом, недостаточно научиться заимствовать мысли из чужих сочинений. Нужно самому понимать и уметь рассуждать.
- Парацельс из Гогенгейма

Национальной Ассоциации Ортизиатров
I Конгресс