Трудности диагностики редких диссеминированных заболеваний легких

Илькович Ю.М., Новикова Л.Н., Баранова О.П.

Кафедра пульмонологии ФПО с клиникой ПСПбГМУ им. акад. И.П.Павлова

II Конгресс Национальной Ассоциации Фтизиатров

Редкие заболевания,
орфанные заболевания
(*rare disease, orphan disease*)

заболевания, затрагивающие небольшую часть популяции.

- **EURORDIS: заболевания с распространенностью менее 5 на 10 000.**
  5-8 тысяч редких заболеваний, всего ок. 246 000 больных в ЕС
- **США: «болезни или состояния, затрагивающие менее 200000 людей в США» (Rare Disease Act, 2002)**
- **РФ (определение МЗСР): – заболевания с распространенностью менее 10 : 100 000**

Национальной Ассоциации Физиатров
II конгресс

EURORDIS Rare Diseases Europe
NORD
IRDiRC
RAREDIS.RU
Rare Connect
ICORD International Conference on Rare Diseases & Orphan Drugs
Национальная Ассоциация организаций больных редкими заболеваниями «Генетика»
RARE DISEASE DAY 2014 28 FEBRUARY www.rarediseaseday.org
Федерация Пациентов с Редкими Заболеваниями из Центральной и Восточной Европы
RARE CLINICAL DISEASES RESEARCH NETWORK National Institutes of Health

РФ: 86 заболеваний;
всего ≈ 13 тыс. пациентов.

www.rosminzdrav.ru/health/orffs/0

Часто посещаемые | Начальная страница

МИНИСТЕРСТВО ЗДРАВООХРАНЕНИЯ РОССИЙСКОЙ ФЕДЕРАЦИИ

Читать

Поиск по сайту

Новости | Министерство | Банк документов | Общественная приёмная | Мероприятия

Главная » Новости » Медицинская помощь больным с редкими заболеваниями » Перечень редких (орфанных) заболеваний

Перечень редких (орфанных) заболеваний

25 мая 2013 года

Версия в MS Word | Версия для печати

Ключевые слова: новость, здравоохранение, медицинская помощь больным с редкими заболеваниями

Ма

26.06

17.06

Диссеминированные заболевания легких

(Rtg синдром легочной диссеминации)

Опухолевые диссеминации:
- ЛАМ
- Метастазирование
- БАР

Интерстициальные заболевания легких

Болезни накопления:
- АПЛ
- Микролитиаз
- Амилоидоз
- Остеопластическая пневмопатия

Гранулематозы:
- Саркоидоз
- Гистиоцитоз Х
- Пневмомикозы
- Пневмокониозы
- ДТЛ

Фиброзирующие альвеолиты:
- ИФА
- ЭАА
- ЭТА
- Синдром ФА при ДБСТ

Васкулиты:
- Узелковый полиартериит
- Гр. Вегенера
- С-м Черджа-Стросса
- ИГЛ
- С-м Гудпасчера

II Конгресс Национальной Ассоциации Фтизиатров

Диссеминированные заболевания легких

(Rtg синдром легочной диссеминации)

Опухолевые диссеминации:
- ЛАМ
- Метастазирование
- БАР

Интерстициальные заболевания легких

Болезни накопления:
- АПЛ
- Микролитиаз
- Амилоидоз
- Остеопластическая пневмопатия

Гранулематозы:
- Саркоидоз
- Гистиоцитоз Х
- Пневмомикозы
- Пневмокониозы
- ДТЛ

Фиброзирующие альвеолиты:
- ИФА
- ЭАА
- ЭТА
- Синдром ФА при ДБСТ

Васкулиты:
- Узелковый полиартериит
- Гр. Вегенера
- С-м Чердж-Стросса
- ИГЛ
- С-м Гудпасчера

II Конгресс Национальной Ассоциации Фтизиатров

Гистиоцитоз Х легких (ГХ)

(ЛАНГЕРГАНСОКЛЕТОЧНЫЙ ГРАНУЛЕМАТОЗ, ГИСТИОЦИТОЗ ИЗ КЛЕТОК ЛАНГЕРГАНСА, ГИСТИОЦИТАРНЫЙ РЕТИКУЛЕЗ, ЕТИКУЛОЭНДОТЕЛИОЗ, ЭОЗИНОФИЛЬНАЯ ГРАНУЛЕМА)

- Редкое системное заболевание неизвестной природы, характеризующееся пролиферацией атипичных гистиоцитов и образованием гистиоцитарных гранулем в пораженных органах

Национальной ассоциации физиатров
IIIконгресс

Эпидемиология ГХ

- Распространенность –
  1-5 : 1 000 000 населения (или 1 случай на 560 000)
- М : Ж – 8 : 1
- Возраст дебюта заболевания – 20-50 лет, в среднем – 29 лет
- Возможный фактор риска – курение

Национальной Ассоциации Фтизиатров
II Конгресс

Варианты течения ГХ легких:

Острое течение:

- Лихорадка, прогрессирующая одышка
- Прогрессирующие мультиорганные поражения

Хроническое течение:

- длительный бессимптомный период;
- медленное нарастание жалоб со стороны органов дыхания;
- лабораторные показатели не изменены.

Подострое течение:

- быстрое прогрессирование болезни и раннее возникновение жалоб;
- Жалобы со стороны органов дыхания + признаки интоксикации (повышение температуры тела, слабость, похудание);
- изменение лабораторных показателей (увеличение СОЭ, повышение содержания лейкоцитов и ЦИК периферической крови).

II Конгресс Национальной Ассоциации Визитеров

Поражение органов п

- Органы дыхания:
  - М.б.отсутствие симптомов;
  - Одышка, кашель, боли в гру
  - Пневмотораксы
- Поражение костей скелета
  - Ребра, кости свода черепа, таза
  - Очаги деструкции в турецком седл
    признаки несахарного диабета
- Поражение кожи и мягких тканей
  - Экзофтальм вследствие гистиоцитарной инфильтрации орбиты
  - Эритематозные высыпания

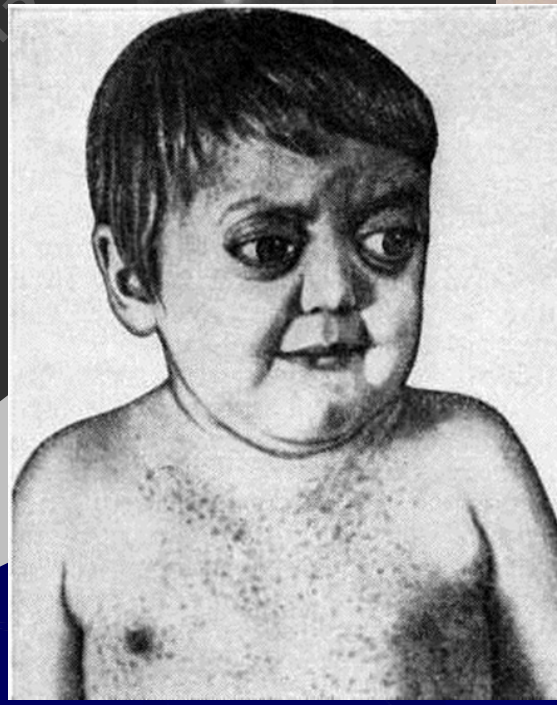

Национальный Конгресс Ассоциации фтизиатров

Функциональные показатели у больных ГХ легких

- Рестриктивные нарушения
- Обструктивные нарушения
- Смешанные нарушения
- Снижение диффузионной способности легких

Показатели, % должн.	Значения (M ± m) у больных ГХ (N=70)
ОЕЛ	98 ± 3
ЖЕЛ	78 ± 3
ООЛ	158 ± 8
ОФВ1	67 ± 3
ОФВ1/ФЖЕЛ	86 ± 2
ВГО	146 ± 6
ДЛзд	57 ± 4
PaO2	82 ± 2

Кузнецова В.К. с соавт., Пульмонология. - 1998. - № 4. -С. 50 -58.

II Конгресс Национальной Ассоциации Фтизиатров

Рентгенологические проявления ГХ

Двусторонние мелкоочаговые затенения на фоне умеренной сетчатой деформации легочного рисунка

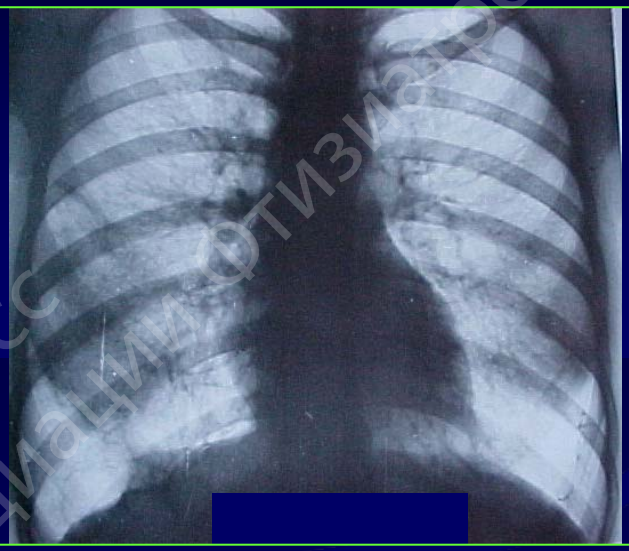

Тяжистая и крупноячеистая деформация легочного рисунка, образование булл

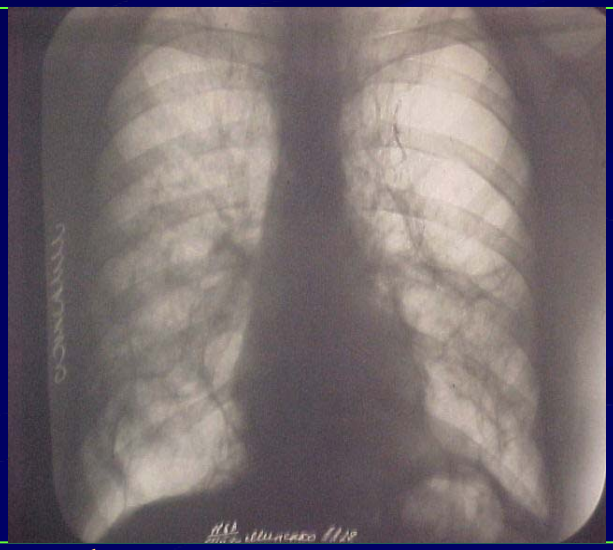

Архив кафедры пульмонологии ПСПбГМУ

II Конгресс Национальной Ассоциации фтизиатров

Компьютерная томография при ГХ

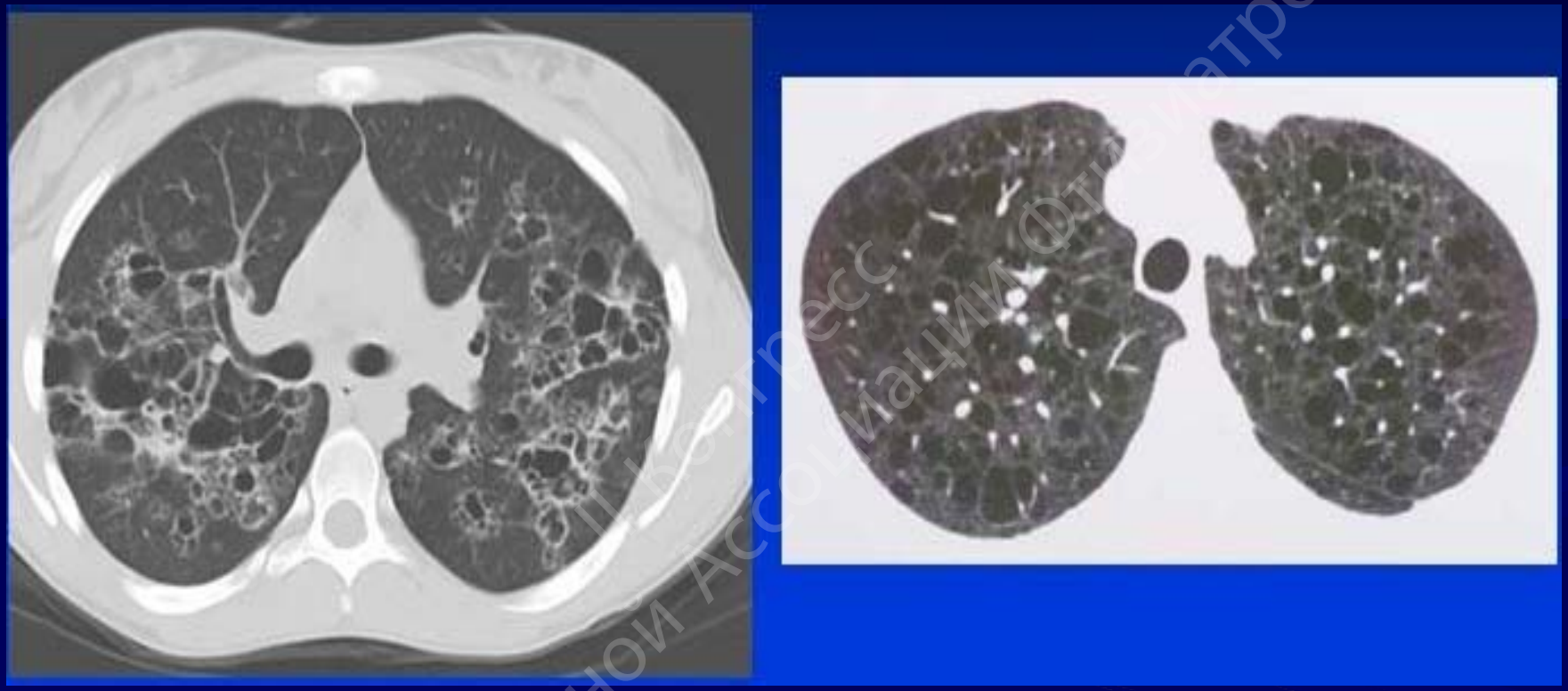

Крупные тонкостенные буллы на фоне выраженной деформации легочного рисунка

Национальной Ассоциации Фтизиатров
Пульпресс

Архив кафедры пульмонологии ПСПбГМУ

Морфологические признаки ГХ легких

- Ранняя стадия (гранулематозная)

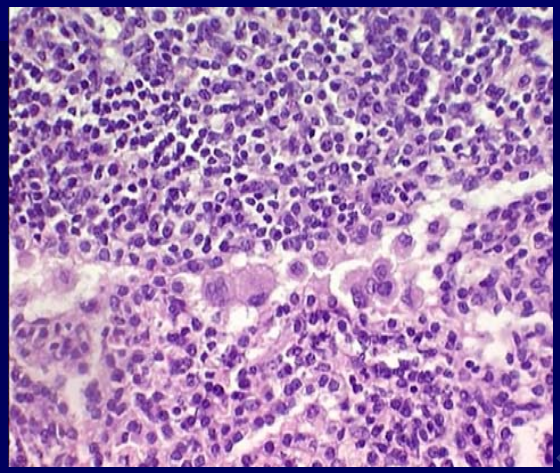

Эозинофильная гранулема: клетки Лангерганса, эозинофилы, плазматические клетки, по периферии - очаги фиброза.

- Поздняя стадия (фиброзная)

Области фиброза и эмфиземы. Van Gison

II Конгресс Национальной Ассоциации фтизиатров

Иммуноморфологические методы верификации ГХЛ

Иммунопероксидазные реакции с моноклональными антителами к LCA, CD 1a, CD 68, S-100

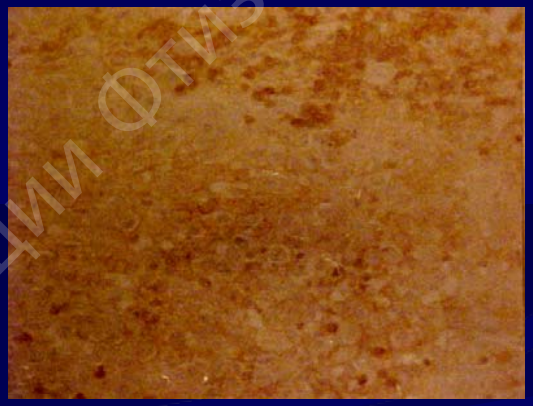

Положительная реакция с МКАТ к LCA, ув.×400

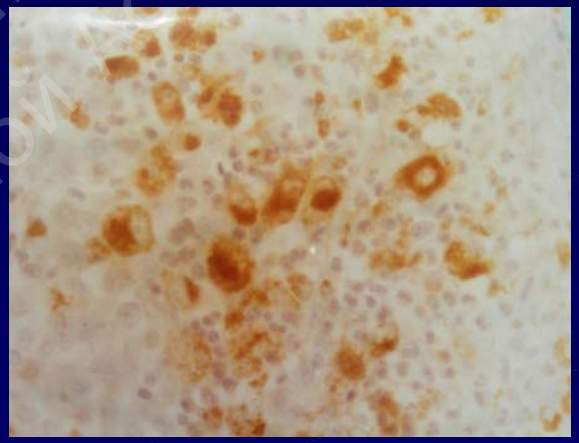

Положительная реакция с МКАТ к S100, ув.×400

Национальной Ассоциации Фтизиатров
III Конгресс

Архив кафедры пульмонологии ПСПбГМУ

Дифференциально-диагностические критерии ГХЛ

- Возможны минимальные клин. проявления при выраженных Rtg и морфологических изменениях в легких
- КТ – кистозно-буллезные изменения, формирование «сотового легкого»
- Возможность системного поражения (гипофиз, кости, кожа)
- Рецидивирующий пневмоторакс

II Конгресс Национальной Ассоциации Фтизиатров

Лимфангиолейомиоматоз (ЛАМ)

- редкое заболевание, характеризующееся опухолеподобным разрастанием атипичных гладкомышечных клеток в интерстициальной ткани легких, вокруг кровеносных и лимфатических сосудов, бронхов, бронхиол, в лимфатических узлах с последующей мелкокистозной трансформацией легочной паренхимы («сотовое легкое»)
  - Диффузная форма
  - Очаговая форма
  - Смешанный вариант

II конгресс Национальной ассоциации фтизиатров

Эпидемиология ЛАМ

- Распространенность - 1 на 400 000 взрослых женщин
- Численность больных ЛАМ, по обобщенным статистическим сведениям, - 25-50 тысяч
- Средний возраст – 39 лет (12 – 70)

II Конгресс Национальной Ассоциации физиатров

Основные клинические проявления ЛАМ

- Прогрессирующая одышка инспираторного или смешанного характера
- Ухудшение в период месячных, беременности
- Кровохарканье
- Пневмоторакс
- Гидроторакс – хилезный экссудат
  - Возможен хилезный асцит, перикардит, хилурия
- Внелегочные проявления – лейомиомы различной локализации (матка, почки, печень, ретроперитонеальное пространство и др.)

- *Очаговая форма ЛАМ – может протекать бессимптомно*

II Конгресс Национальной Ассоциации Фтизиатров

Функциональные исследования при ЛАМ

- Очаговая форма – показатели ФВД могут не изменяться в течение длительного времени

- Диффузная форма –обструктивный вариант изменений ФВД с резким снижением ДЛсо и прогрессированием гипоксемии

II Конгресс Национальной Ассоциации Физиатров

Лучевые исследования при ЛАМ (диффузная форма):

- Двусторонние изменения
- Усиление легочного рисунка за счет интерстициального компонента
- Мелкоочаговые затенения
- Мелкокистозные образования
- Эмфизематозные вздутия
- «Кистозно – буллезное» легкое

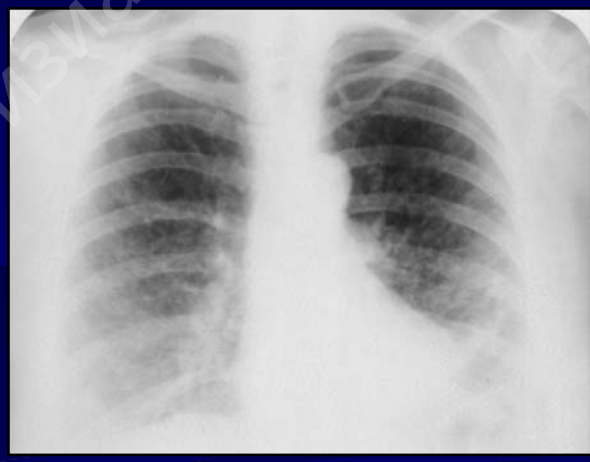

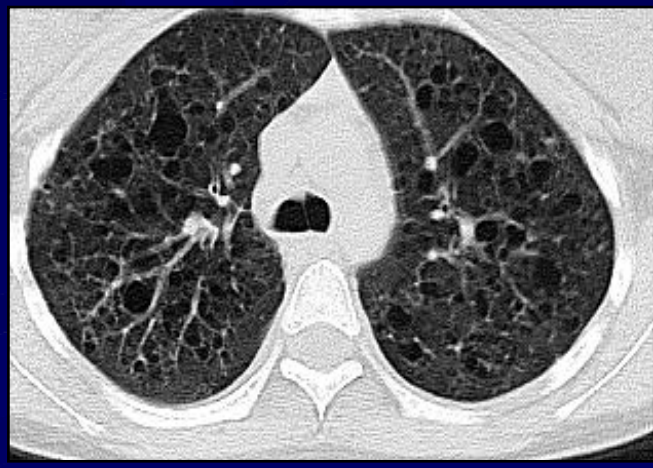

Национальный конгресс Ассоциации фтизиатров

Архив кафедры пульмонологии ПСПбГМУ

Лучевые исследования при ЛАМ (очаговая форма):

Множественные, различной величины (0,5 – 1,5 см) очаги, четко очерченные, без какой-либо преимущественной локализации

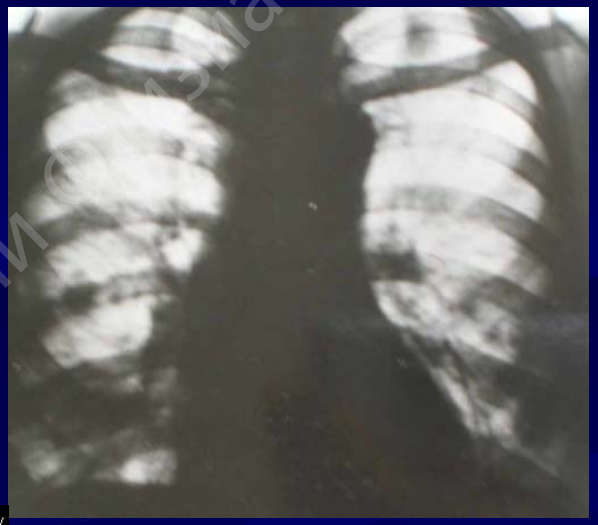

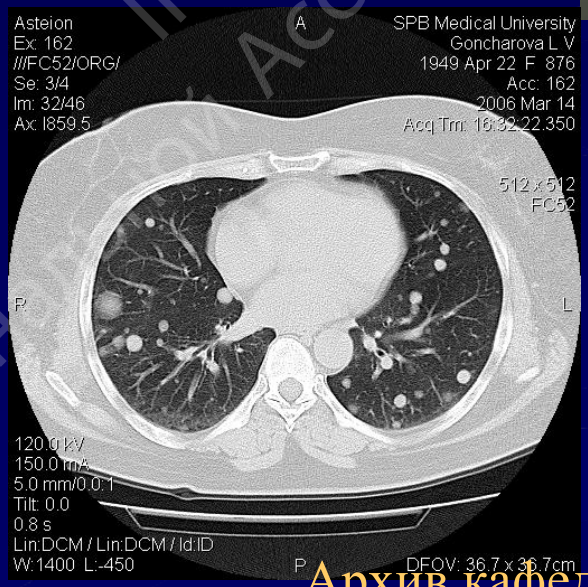

Национальный III Конгресс Ассоциации фтизиатров

Архив кафедры пульмонологии ПСПбГМУ

Морфологическая верификация ЛАМ

- ВТС, ОБЛ
  - **Пролиферация гладкомышечных волокон, деструктивные изменения альвеол, стенок бронхов, лимфатических и кровеносных сосудов. Hematoxylin-eosin, x 160**

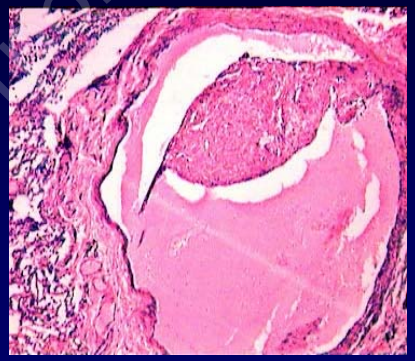

- Иммуногистохимическое исследование пролиферирующих гладкомышечных клеток положительно на:
  - актин
  - десмин
  - меланома-зависимый маркер (HMB-45) (специфичность > 95%)

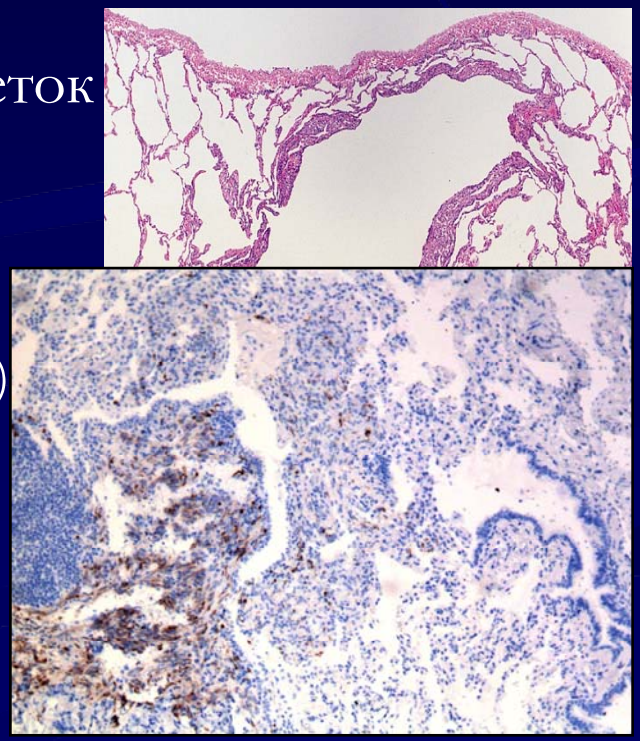

экспрессия HMB-45

II Конгресс Национальной Ассоциации Фтизиатров

Дифференциально-диагностические критерии ЛАМ

- Анамнез: нарушения в репродуктивной сфере
- Пневмотораксы
- Кровохарканье
- Хилезный выпот
- Лейомиомы различной локализации
- КТ – «кистозно – буллезное» легкое
- Морфологически - пролиферация гладкомышечных волокон, HMB-45 +

II Конгресс Национальной Ассоциации фтизиатров

Альвеолярный протеиноз легких (АПЛ) -

- Редкое заболевание, характеризующееся избыточным накоплением фосфолипидов и белкового материала в межальвеолярном пространстве.

По составу накапливающийся интраальвеолярный материал сходен с белками и фосфолипидами сурфактанта

II Конгресс Национальной Ассоциации фтизиатров

Эпидемиология АПЛ

- Распространенность: 1 - 4 на 1 млн населения
- Средний возраст – 39 лет
- М : Ж - 3:1.
- Курильщики: 70-75%

Seymour & Presneill, AJRCCM 2002:

II Конгресс Национальной Ассоциации Фтизиатров

Клинические и функциональные проявления АПЛ

- Нет жалоб – 25%

- Одышка – 58%
- Кашель – 54%
- Слабость – 15%
- Похудание – 10%
- Субфебрилитет – 13%
- Кровохарканье – 4%

Исследование ФВД:

- ЖЕЛ - 84 ± 19%Д (нижняя граница нормы)
- ОФВ1 - 81 ± 20%Д (нижняя граница нормы)
- DLCO - 65,1 ± 15,4%Д (умеренное снижение)

II Конгресс Национальной Ассоциации фтизиатров

Лучевые исследования при АПЛ

Двусторонние, распространенные во всех отделах легких мелко-очаговые затенения, местами сливающиеся.

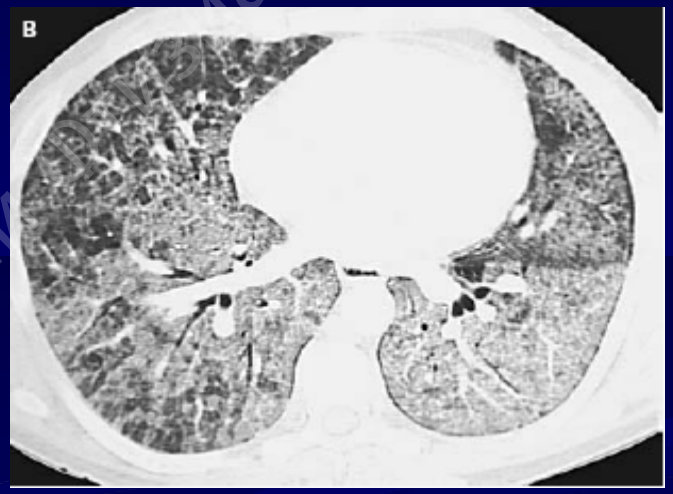

- Области «матового стекла», отграниченные от неизмененных участков – «географическая карта»
- Утолщение междольковых перегородок полигональной формы – «булыжная мостовая»

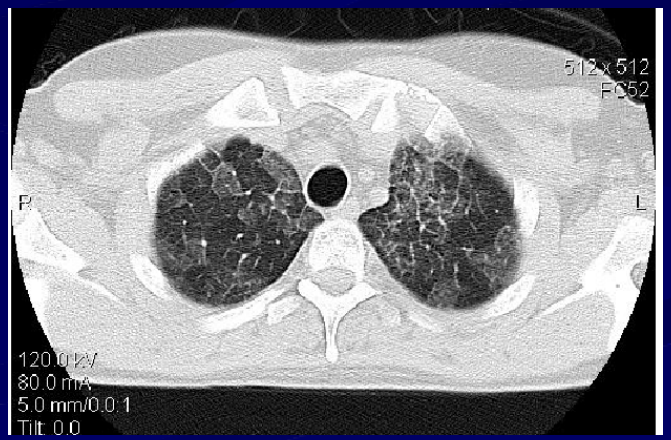

Архив кафедры пульмонологии ПСПбГМУ

II Конгресс Национальной Ассоциации Пульматров

Диагностика АПЛ

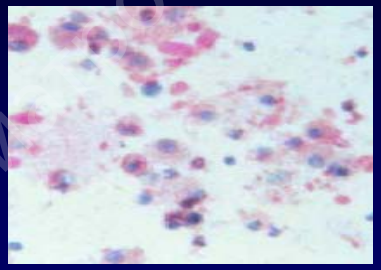

- **ЖБАЛ:**
  - Макроскопически;
  - Световая микроскопия:

PAS-реакция (ШИК) - пурпурное окрашивание аморфного ацидофильного содержимого в АМ и внеклеточно

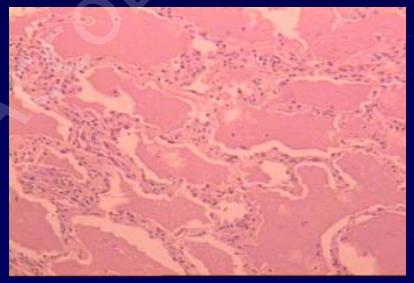

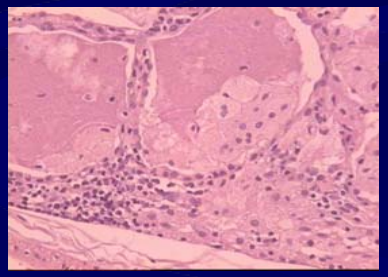

- **Гистологически:**
  - PAS-положительное аморфное ацидофильное содержимое в альв.пространствах

II Конгресс Национальной Ассоциации Фтизиатров

Архив кафедры пульмонологии ПСПбГМУ

Дифференциально-диагностические критерии АПЛ

- Возможны минимальные клин. проявления при выраженных Rtg и КТ изменениях в легких
- КТ – симптом географической карты, булыжной мостовой
- ЖБАЛ – белая, мутная, образует осадок при отстаивании
- Положительная PAS-реакция в ЖБАЛ, биоптате

Национальный Конгресс Ассоциации Фтизиатров

Остеопластическая пневмопатия (ОП)

(*оссификация легких, оссифицирующий пневмонит, костная метаплазия легких)*

- редкое заболевание, сопровождающееся патологическим образованием хрящевой и трабекулярной костной ткани в слизистой оболочке трахеи, бронхов и/или в легочной ткани

II конгресс Национальной Ассоциации Фтизиатров

Остеопластическая пневмопатия

- В мире - около 200 случаев ОП.
- Кафедра пульмонологии ПСПбГМУ – 3 случая

- Чаще – у мужчин 40-60 лет
- Течение хроническое, медленно прогрессирующее.
  Возможные проявления:
  - Одышка, преимущественно инспираторная
  - Кровохарканье
  - Спонтанные пневмотораксы
- КИФВД: обструктивные или смешанные нарушения, снижение ДЛсо, гипоксемия

II конгресс Национальной Ассоциации Физиатров

Остеопластическая пневмопатия

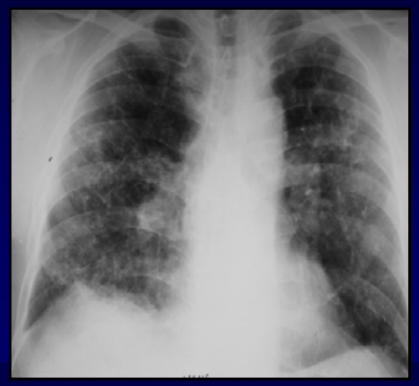

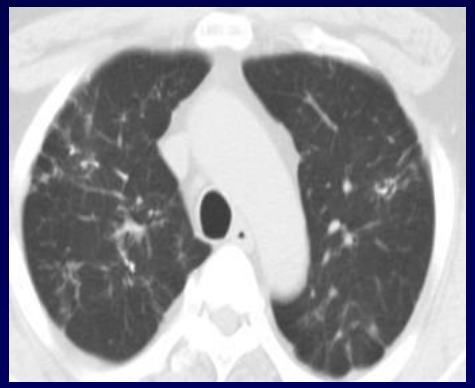

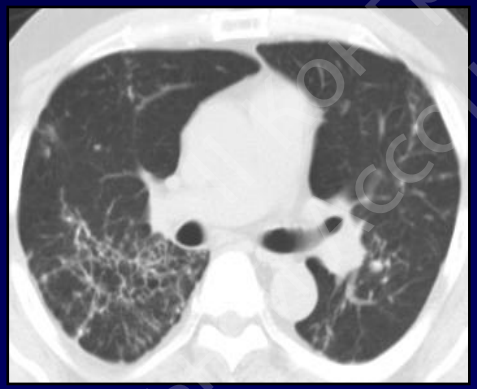

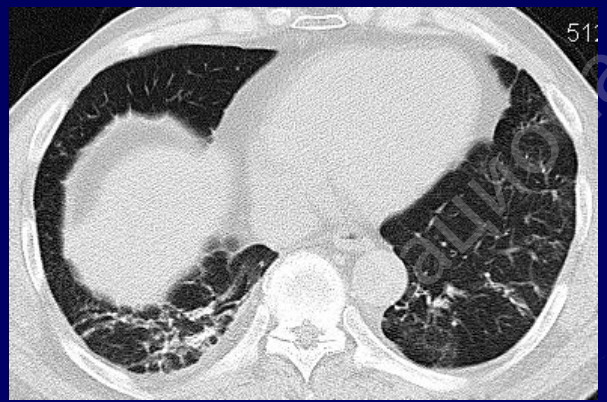

- Распространенное усиление легочного рисунка, сетчатая, местами ячеистая его деформация.
- Обызвествленные участки протяженностью 1-5 мм, в т.ч. неправильной «ветвящейся» формы.

Архив кафедры пульмонологии ПСПбГМУ

Национальный конгресс ассоциации фтизиатров

Остеопластическая пневмопатия

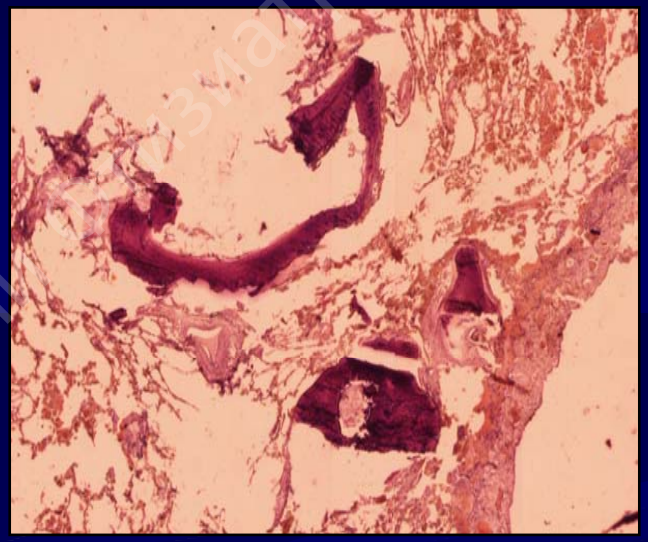

- В фиброзированнном интерстиции определяются костные пластинки, имеющие неправильные очертания, местами ветвящиеся. Костная ткань окружена узкой зоной соединительной ткани, местами в костных балках видны гаверсовы каналы, в межкостных пространствах - жировой костный мозг

II Конгресс Национальной Ассоциации Рентгенологов

Дифференциально-диагностические критерии ОП

- Заболевание длительное время протекает бессимптомно
- КТ - обызвествленные участки неправильной «ветвящейся» формы
- Морфологически - костные пластинки в легочном интерстиции

Национальной Ассоциации фтизиатров
II Конгресс

Заключение (1)

- Ранняя диагностика и оказание адекватной медицинской помощи при редких ДЗЛ во многих случаях позволяет значительно продлить жизнь пациентов и улучшить ее качество.

- Диагностические ошибки при ДЗЛ составляют около 80%. Во многих случаях они обусловлены недостаточной осведомленностью врачей о редких заболеваниях легких

II Конгресс Национальной Ассоциации Физиатров

Заключение (2)

Подозрение на ДЗЛ:

- Одышка, часто прогрессирующая
- Rtg: синдром легочной диссеминации
- ФВД: как правило, признаки рестрикции (снижение объемных показателей), возможны – обструктивные или смешанные нарушения, снижение ДЛсо.

II Конгресс Национальной Ассоциации Фтизиатров

Заключение (3)

- Пациенты с подозрением на ДЗЛ должны быть обследованы в специализированном учреждении с проведением по показаниям:
  - Компьютерной томографии органов грудной полости.
  - Эхокардиографии
  - Комплексного исследования ФВД
  - Исследования жидкости БАЛ
  - Перфузионной сцинтиграфии легких
  - Биопсии легочной ткани: чрезбронхиальной, видеоторакоскопической, открытой.

II Конгресс Национальной Ассоциации физиатров

*There is no disease so **rare** that it does not deserve attention*

*Есть **редкие** болезни, но нет **не заслуживающих внимания** болезней*

Спасибо за внимание!

II Конгресс Национальной Ассоциации Медицинских Генетиков