II Конгресс
Национальной Ассоциации Фтизиатров

НАЦИОНАЛЬНАЯ АССОЦИАЦИЯ ФТИЗИАТРОВ

Аветисян А.О., Яблонский П.К., Соколович Е.Г., Васильев И.В.

Место хирургии в комплексном лечении больных с множественной и широкой лекарственной устойчивостью

Докладчик: Аветисян А.О.

ФГБУ «Санкт-Петербургский научно-исследовательский институт фтизиопульмонологии» Минздрава России

II Конгресс Национальной Ассоциации Фтизиатров

Хирургическое лечение туберкулеза легких (данные литературы)

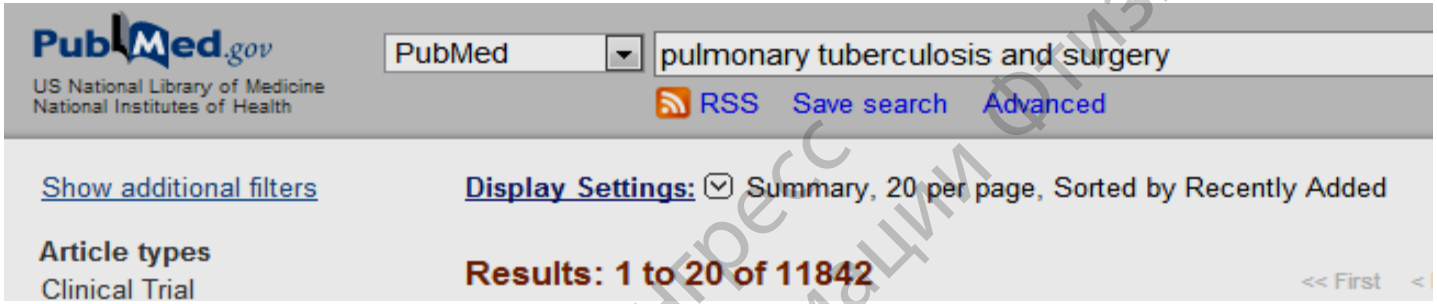

- **18 исследований по типу случай-контроль**
- **8 когортных исследований соответствуют принципам доказательной медицины**

Lancet Infect Dis. 2012 February ; 12(2): 157–166.

II Конгресс Национальной Ассоциации Фтизиатров

Хирургическое лечение МЛУ туберкулеза легких

(обзор последних публикаций)

II Конгресс Национальной Ассоциации Фтизиатров

ФГБУ «Санкт-Петербургский научно-исследовательский институт фтизиопульмонологии» Минздрава России

Показания
(по данным литературы)

- ✓ **Продолжающееся бактериовыделение, несмотря на адекватную контролируемую полихимиотерапию**
- ✓ **Высокий риск рецидива, основываясь на данные спектра устойчивости**
- ✓ **Локализованные поражения**
- ✓ **Осложнения туберкулеза легких, включая бронхоэктазы, эмпиему и легочное кровотечение)**

Health Pi. Adjuvant Therapies and Strategies. The PIH Guide to the Medical Management of Multidrug-Resistant Tuberculosis United States Partners in Health. 2003:29–32.
Organization WH. WHO/HTM/TB/2008402 2008. Geneva, Switzerland: WHO; 2008. Guidelines for the programmatic management of drug-resistant tuberculosis.

II Конгресс Национальной Ассоциации Фтизиатров

Роль резекции легких в лечении МЛУ-туберкулеза
Франция

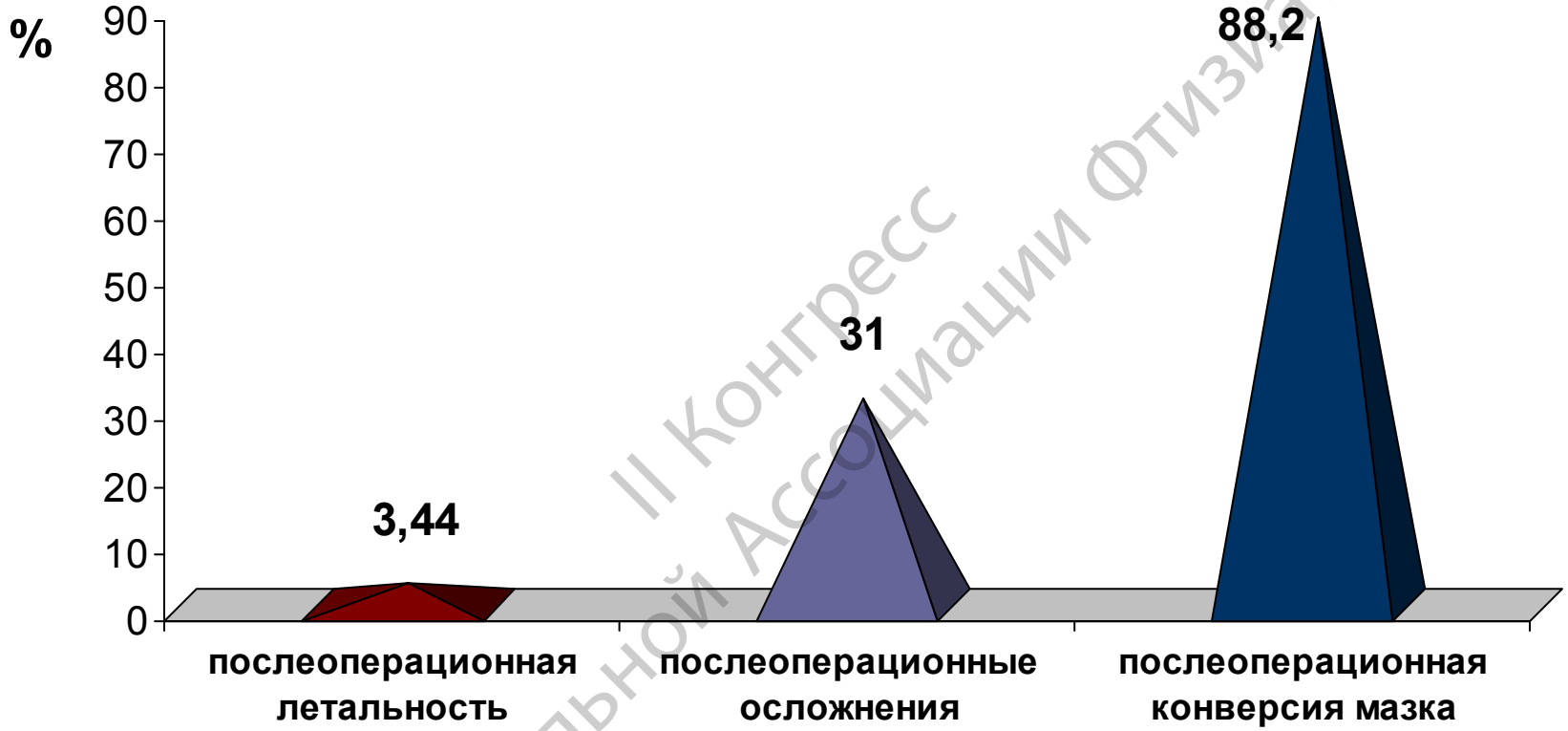

Rev Pneumol Clin. 2013 Nov 5. Role of pulmonary resections in management of multidrug-resistant tuberculosis. A monocentric series of 29 patients.
Bouchikh M, Achir A, Caidi M, El Aziz S, Benosman A.

II Конгресс Национальной Ассоциации Фтизиатров

Эффективность хирургического лечения у больных с деструктивным туберкулезом легких (На основании 172 случаев)

Китай

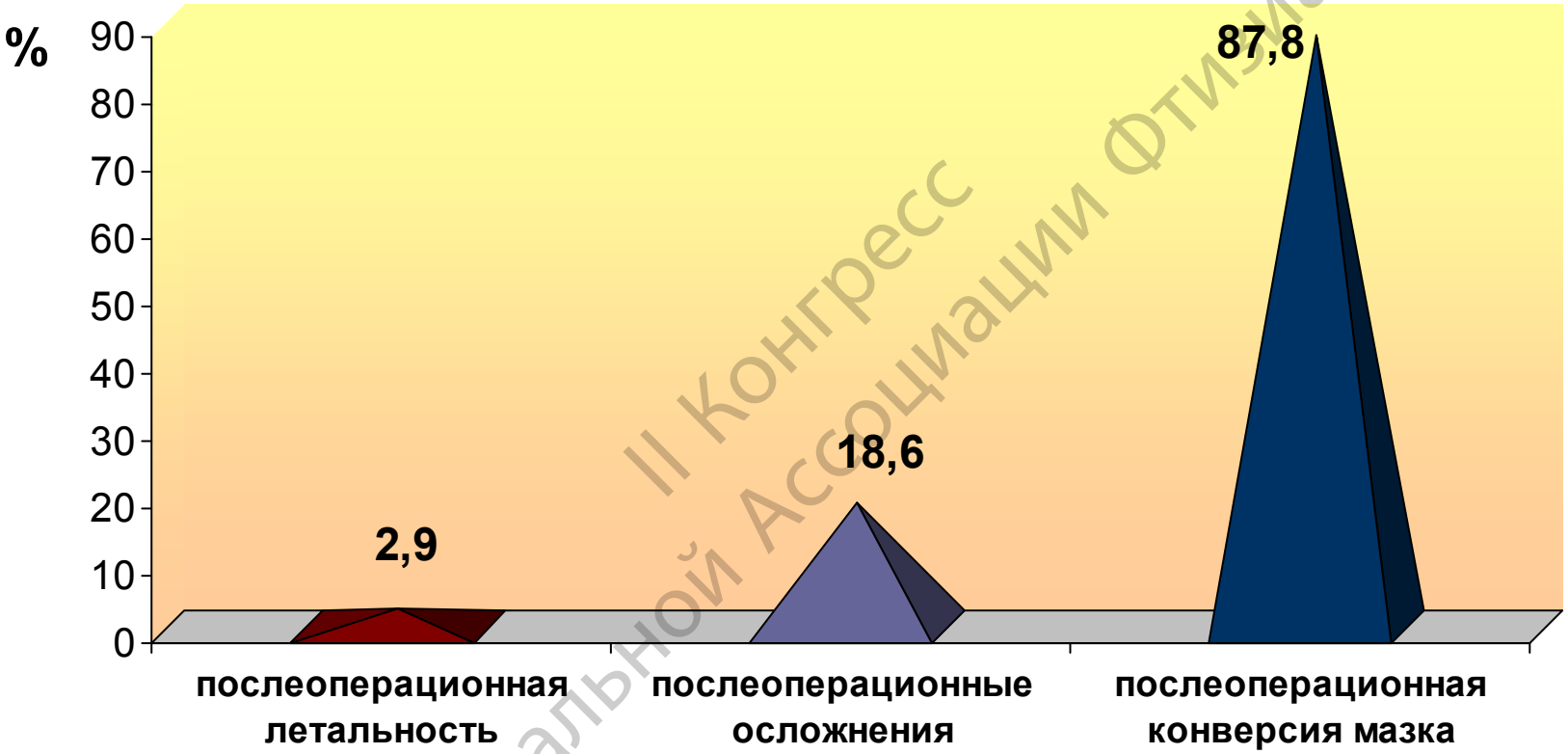

Eur J Cardiothorac Surg. 2012 Feb;41(2):335-40.
Surgical treatment efficacy in 172 cases of tuberculosis-destroyed lungs.
Bai L, Hong Z, Gong C, Yan D, Liang Z.

II Конгресс Национальной Ассоциации Фтизиатров

Благоприятные результаты хирургического лечения МЛУ и ШЛУ туберкулеза легких *Грузия*

- ✓ ***Послеоперационная летальность – 0%***
- ✓ ***Послеоперационные осложнения – 9%***

- **<u>Благоприятные результаты:</u>**
  - **90% при МЛУ**
  - **67% при ШЛУ**

II Конгресс Национальной Ассоциации фтизиатров

Ann Thorac Surg. 2013 Jun;95(6):1892-8.
Favorable outcomes for multidrug and extensively drug resistant tuberculosis patients undergoing surgery.
Vashakidze S, Gogishvili S, Nikolaishvili K, Dzidzikashvili N, Tukvadze N, Blumberg HM, Kempker RR.

Сводные результаты по данным когортных исследований

Lancet Infect Dis. 2012 February ; 12(2): 157–166. doi:10.1016/S1473-3099(11)70244-4

Автор	Страна	Год набора больных	Доля оперир. больных	ЛУ	Успех лечения
Jeon 2009	Корея	2001–2005	176 (9%)	XDR	18%
Kwon 2008	Корея	1995–2004	155 (23%)	MDR XDR	66%
Keshavjee 2008	Россия	2000–2004	608 (9%)	MDR XDR	66%
KIm 2008	Корея	2000–2002	1407 (4%)	MDR XDR	45%
Kim 2007	Корея	1996–2005	211 (30%)	MDR XDR	63%
Torun 2007	Турция	1992–2004	252 (26%)	MDR	77%
Leimane 2005	Латвия	2000	204 (9%)	MDR	66%
Chan 2004	США	1984–1998	205 (63%)	MDR	75%

I Конгресс Национальной Ассоциации фтизиатров



Вклад хирургического метода лечения ЛУ ТБ и микобактериозов легких определяется непосредственными и отдаленными результатами хирургического лечения в целом, обеспечивающего повышение суммарной эффективности лечения и решения основной проблемы – уменьшения резервуара ЛУ МБ- инфекции как основного элемента в эпидемиологии ТБ и микобактериозов.

•В этом отношении общая эффективность хирургического лечения ЛУ ТБ, полученная зарубежными и российскими хирургами, - от 80 до 100% при летальности от 2 до 12 % - позволяет дать высокую оценку хирургическому методу лечения, как методу выбора при критических ситуациях в связи с неэффективностью предшествовавшей химиотерапии. **Очевидно, что только оптимальное сочетание неоперативных и хирургических методов лечения способно обеспечить решение поставленной задачи.**

Ю.М.Репин

Лекарственно-устойчивый туберкулез легких 2007г

II конгресс Национальной Ассоциации фтизиатров

МЛУ 2012+2013 (до 10.13г.)

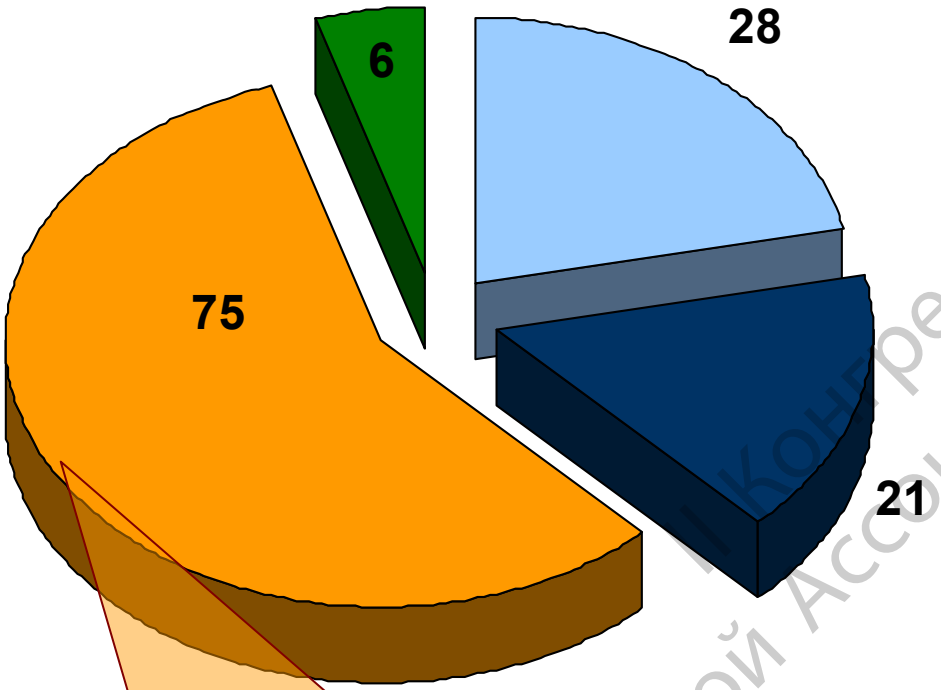

130 больных

- туберкулема
- кавернозный туберкулез
- фиброзно-кавернозный туберкулез
- смешанная эмпиема плевры

7 случаев – двусторонний ФКТ

6 случаев – с пиопневмотораксом

I Конгресс Национальной Ассоциации Фтизиатров

Операции – 148 (МЛУ)

- **Осложнения**
  - *Замедленное расправление легкого – 10*
  - *Внутриплевральное кровотечение – 7*
  - *Эмпиема плевры с бронхиальным свищем - 1*

II Конгресс Национальной Ассоциации Фтизиатров

ШЛУ 2012+2013 (до 10.13г.)

II Конгресс Национальной Ассоциации Фтизиатров

Операции – 70 (ШЛУ)

- **Осложнения**
- ***Внутриплевральное кровотечение – 1***
- ***Свищ культи ЛГБ – 1***
- ***Обострение туберкулеза – 2***
- ***Хилоторакс - 1***

II конгресс Национальной Ассоциации фтизиатров

- ✓ **Летальность – 0**

- ✓ **Внутригоспитальная конверсия мазка**
  - ✓ *при односторонних процессах – 100%*
  - ✓ *при двусторонних процессах – 80%*

I Конгресс Национальной Ассоциации Фтизиатров

- Хирургическое лечение больных туберкулезом легких с множественной и широкой лекарственной устойчивостью должно применяться после контролируемой химиотерапии с учетом данных ЛУ МБТ, при продолжающийся бактериовыделения и при остаточных деструктивных изменениях.

- При односторонних процессах необходимо применять радикальные методы хирургического лечения (анатомические резекции или пневмонэктомии).

II Конгресс Национальной Ассоциации Фтизиатров

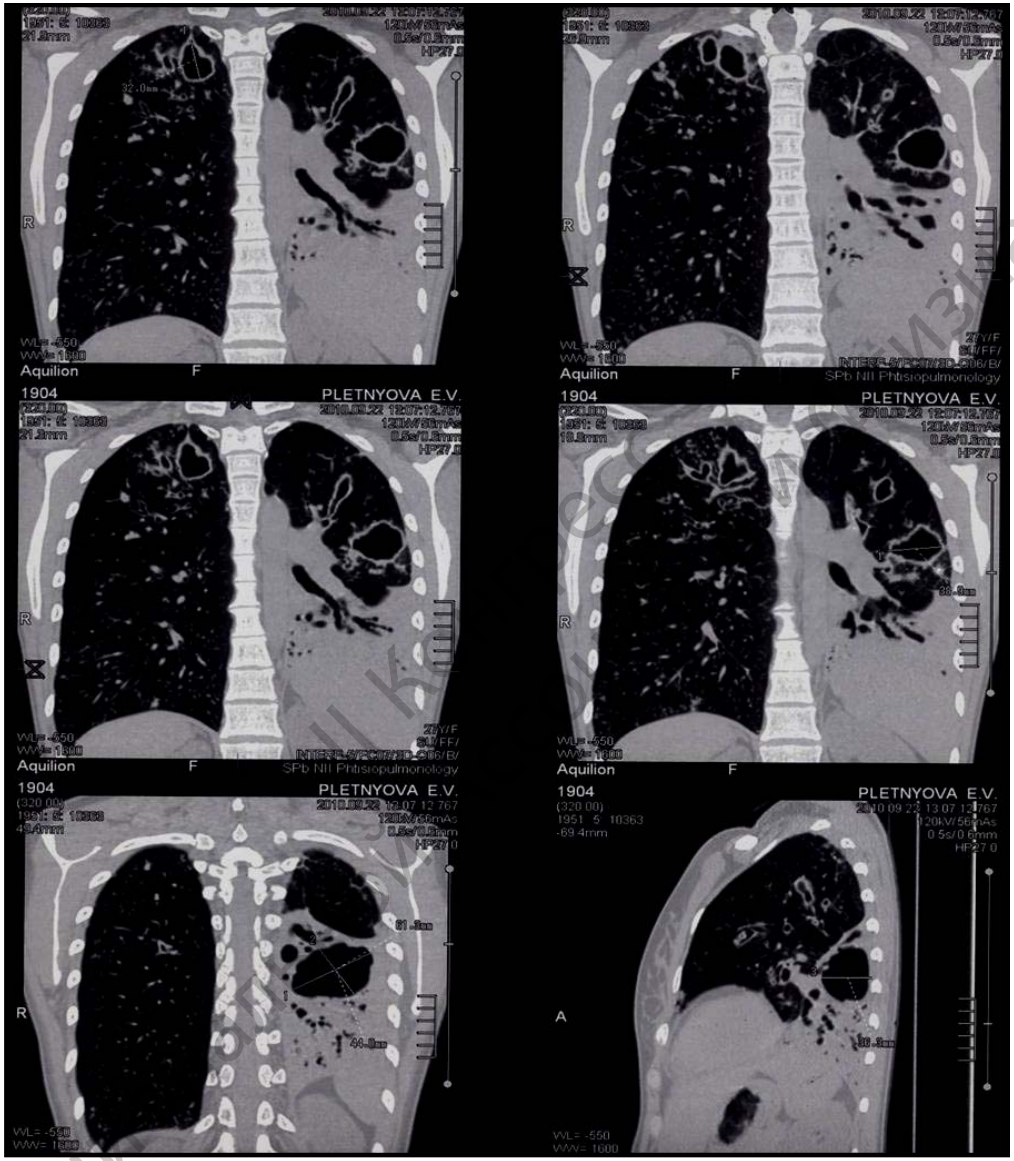

Национальный конгресс Пульмонологии и Пластинатров

Формы распространенного фиброзно-кавернозного туберкулеза легких и хирургическая тактика

Двустороннее деструктивное поражение с массивным очаговым обсеменением	Двусторонняя коллапсохирургия - последовательная двухэтапная экстраплевральная торакопластика + КББ
• Тотально-субтотальное поражение одного из легких (в том числе рецидив после операции; эмпиема плевры) в сочетании с ограниченным (долевым) деструктивным процессом в контралатеральном легком; • Ограниченное деструктивное поражение единственного легкого.	**Этапное хирургическое лечение:** • пневмонэктомия + резекция единственного легкого • пневмонэктомия + селективная экстраплевральная торакопластика • пневмонэктомия + селективная экстраплевральная торакопластика +КББ • КББ+экстраплевральная торакопластика или ограниченная резекция единственного легкого

II Конгресс Национальной Ассоциации фтизиатров

✓ **Предварительная временная окклюзия бронха является функциональным тестом возможности последующего хирургического этапа лечения.**

Так, развитие ОДН после бронхоблокации подвергает сомнению дальнейшее выполнение контралатеральной пневмонэктомии

II Конгресс Национальной Ассоциации Фтизиатров

Показания для выполнения этапных операций при двустороннем фиброзно-кавернозном туберкулезе легких

- наличие осложнений (абсолютные показания): неуклонное прогрессирование, рецидивирующее легочное кровотечение, специфическая эмпиема плевры
- ограниченное деструктивное поражение единственного легкого (солитарная не гигантская каверна; множественные мелкие каверны в пределах 3 сегментов), предполагающее возможность 2 этапа хирургического лечения;
- удовлетворительные характеристики общего состояния и функциональные показатели жизненно важных органов и систем пациента;
- приверженность больных к идее излечения и четкое понимание дальнейших перспектив и качества жизни

I Конгресс Национальной Ассоциации фтизиатров

Противопоказания

- большая распространенность и множественность деструктивных изменений на стороне меньшего поражения (более 3 сегментов);
- прогрессирование процесса на стороне меньшего поражения на момент решения вопроса;
- низкие функциональные резервы;
- отсутствие заинтересованности или не адекватное поведения пациента.

II Конгресс Национальной Ассоциации фтизиатров

Этапное хирургическое лечение распространенного двустороннего фиброзно-кавернозного туберкулеза легких с выполнением пневмонэктомии на стороне тотально-субтотального поражения имеет определенные показания и достаточно высокую эффективность, что является основанием для более широкого его внедрения, учитывая реальную возможность благоприятного результата консервативного лечения ограниченного поражения единственного легкого и выполнения 2 этапа хирургического лечения путем операции на единственном легком

II конгресс Национальной Ассоциации фтизиатров

Необходимым условием и, в определенной степени, гарантией успешного исхода являются:

- ✓ Проведение адекватных интенсивных пред- и послеоперационных курсов химиотерапии с использованием препаратов резерва;
- ✓ Осуществление законченного хирургического лечения в этапном варианте операций;
- ✓ Активное внедрение современных инструментальных технологий;
- ✓ Преемственность в лечении

II Конгресс Национальной Ассоциации Фтизиатров

Двусторонняя этапная КББ с экстраплевральной торакопластикой

Показания

Двустороннее равнозначное деструктивное поражение легких с очаговым обсеменением

Низкие функциональные резервы у пациента

Невозможность радикальной операции в связи с тяжелой сопутствующей патологией

II Конгресс Национальной ассоциации фтизиатров

Линейные томограммы на правое и левое легкое перед операцией

II Конгресс Национальной Ассоциации Фтизиатров

Клапанный блокатор в правом верхнедолевом бронхе

Клапанный блокатор в левом верхнедолевом бронхе

Национальный Конгресс
Российской Ассоциации Фтизиатров

Отдаленные результаты хирургического лечения ФКТ легких при двустороннем характере поражения

- **В исследование включены 10 пациентов с ШЛУ-ТБ с постоянным бактериовыделением.**
- **Выполнено 10 пневмонэктомий:**
  - ***8 справа и 2 слева.***
- **Отдаленные результаты изучены у 10 больных:**
  - ***Годичная выживаемость – 100%***
  - ***Конверсия мазка – 90%***

II Конгресс Национальной Ассоциации фтизиатров

Этапное хирургическоое лечение в сочетании с рациональными курсами химиотерапии и использованием новых технологий на сегодняшний день является

МЕТОДОМ ВЫБОРА

лечения распространенного фиброзно-кавернозного туберкулеза легких, осложненного множественной или широкой лекарственной резистентностью МБТ и прогрессирующим течением.

Национальной Ассоциации фтизиатров

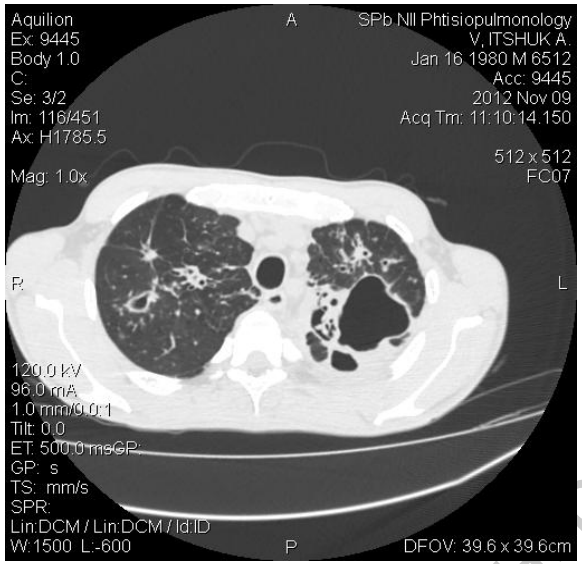

Национальный Институт Ассоциации Фтизиатров

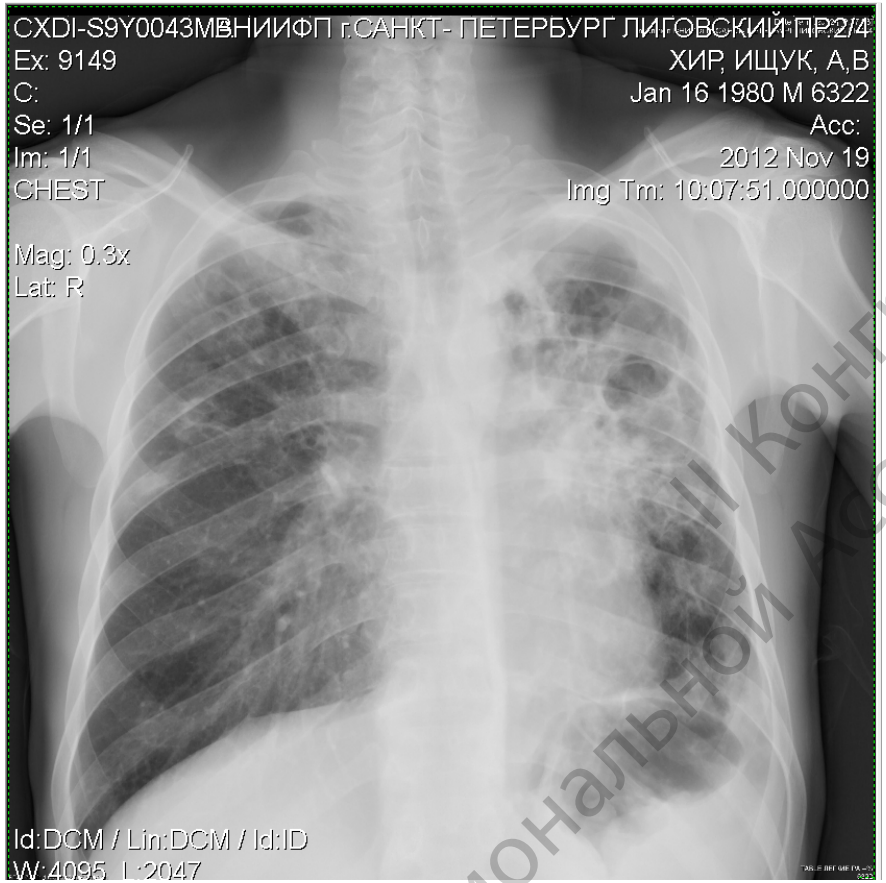

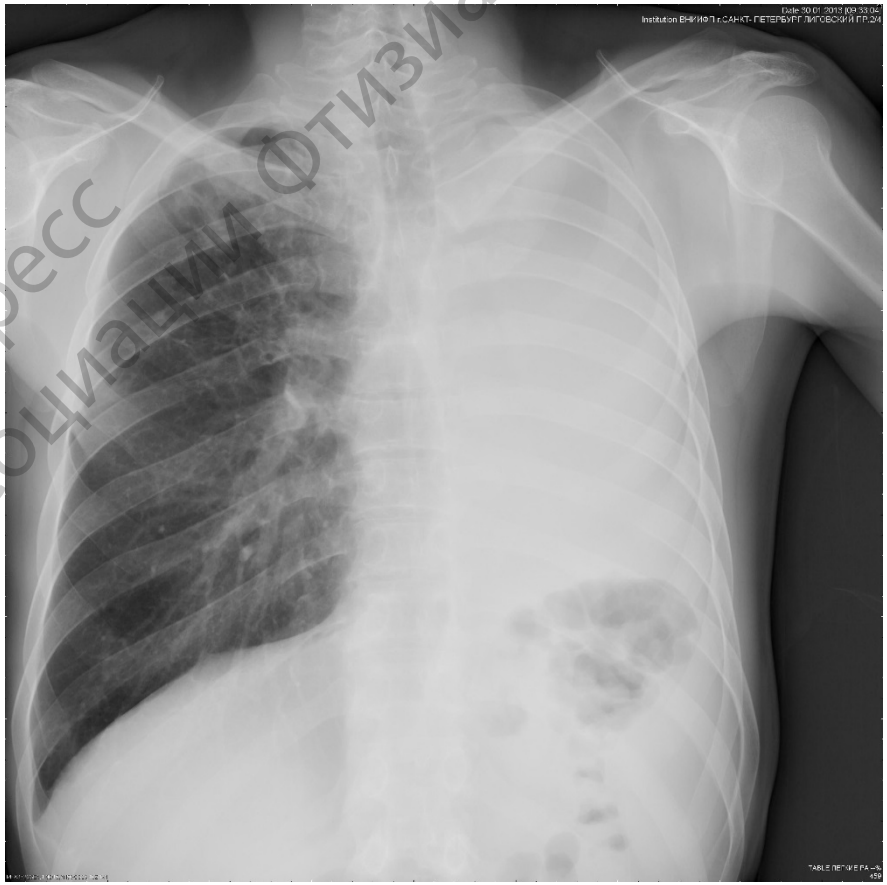

III Конгресс Национальной Ассоциации Фтизиатров

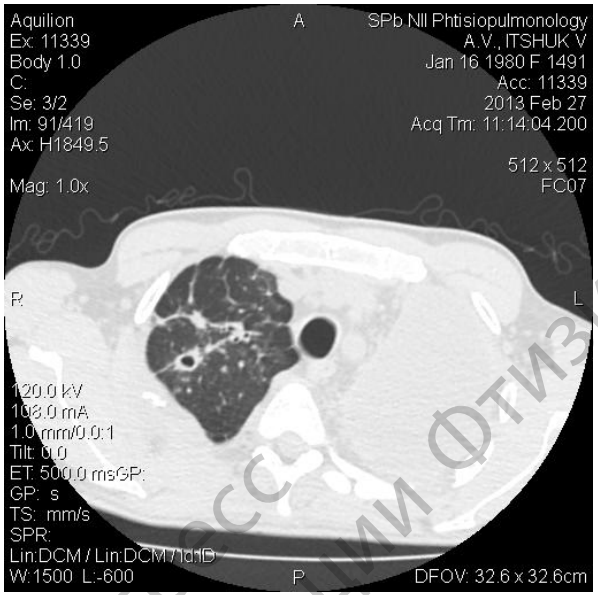

Исследование через 1 мес

Исследование через 6 мес

II Конгресс Национальной Ассоциации Фтизиатров

Клинический пример. Больной А. 46лет.

Двусторонний фиброзно-кавернозный туберкулез осложненный левосторонним пиопневмотораксом.

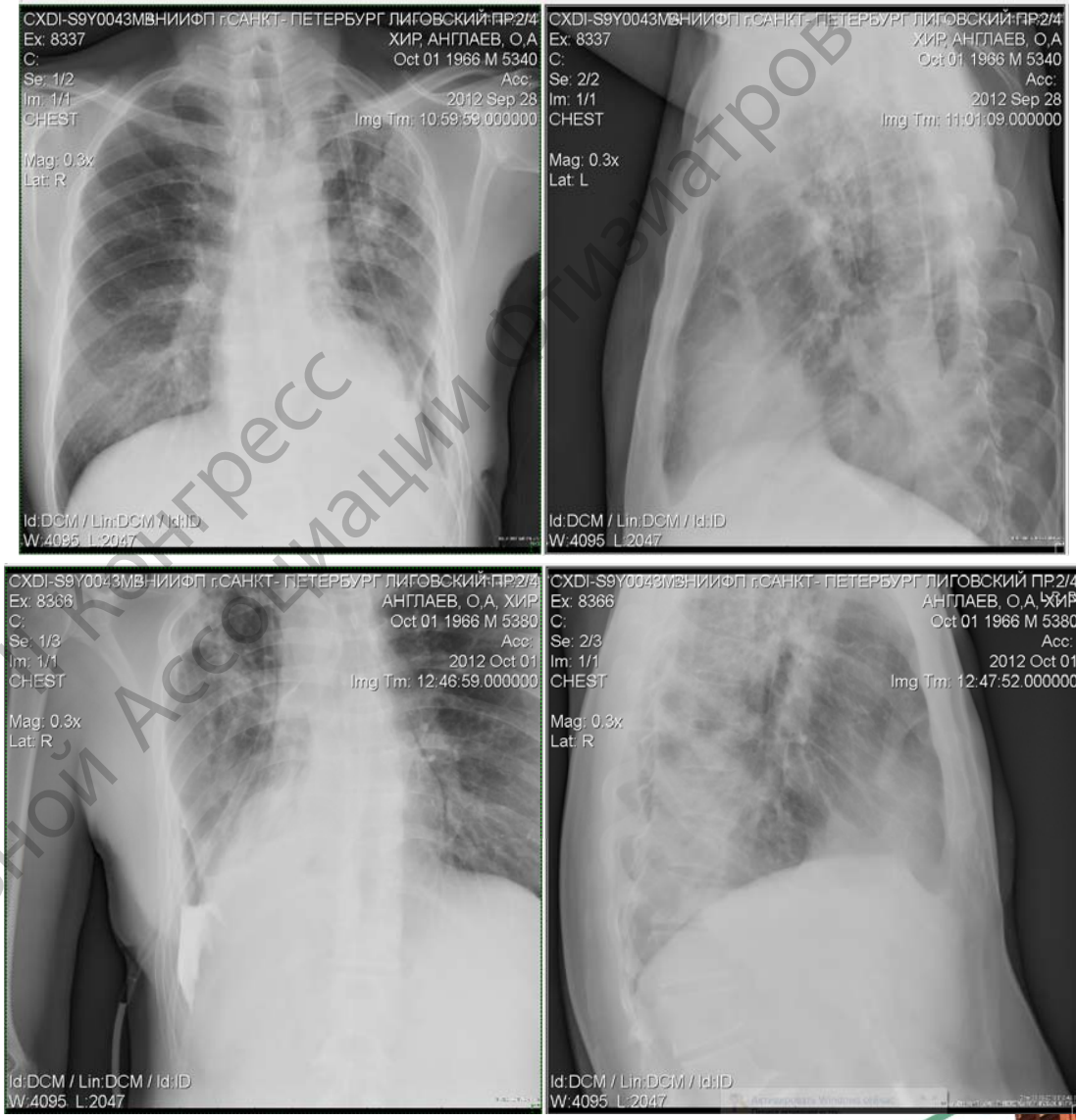

Национальный Конгресс Ассоциации фтизиатров

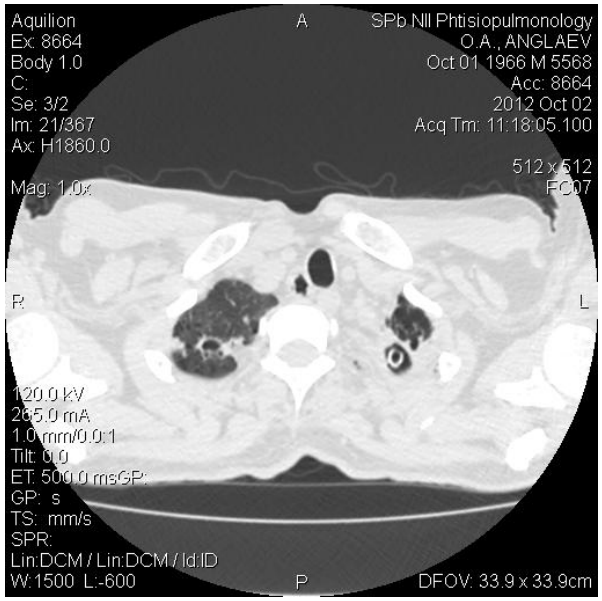

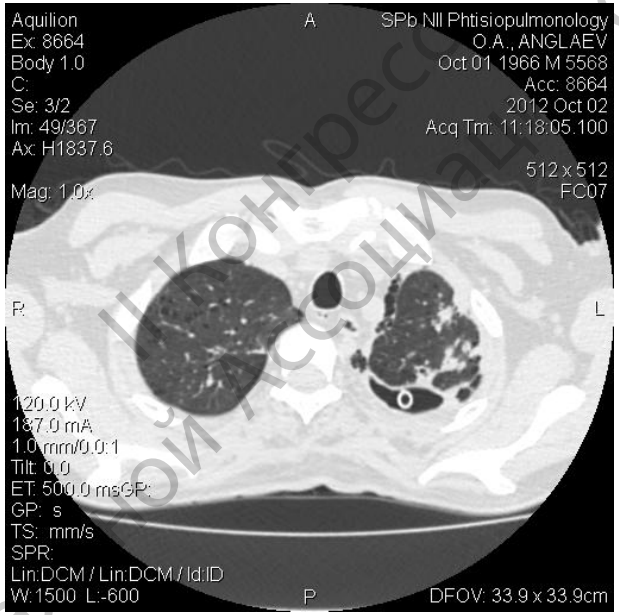

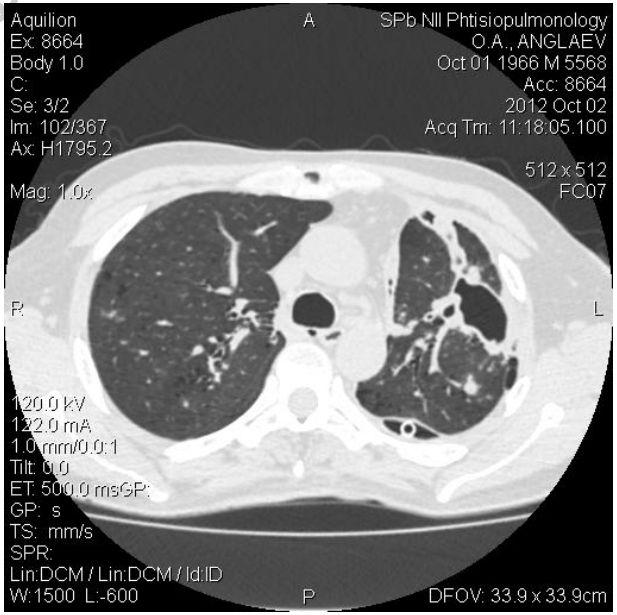

Национальной Ассоциацией фтизиатров

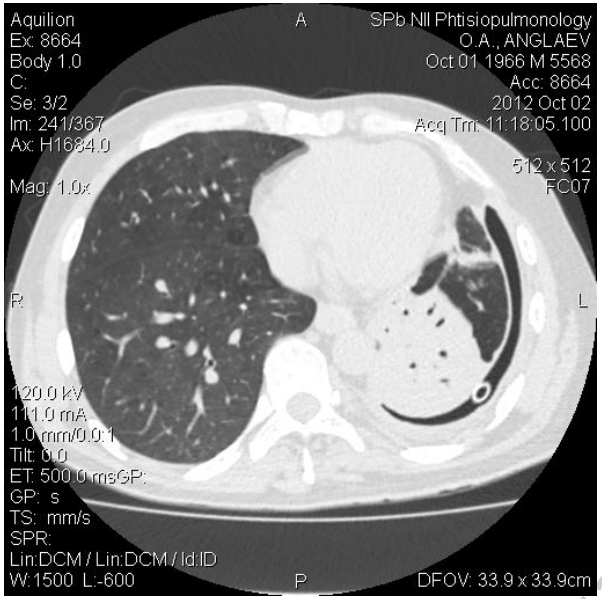

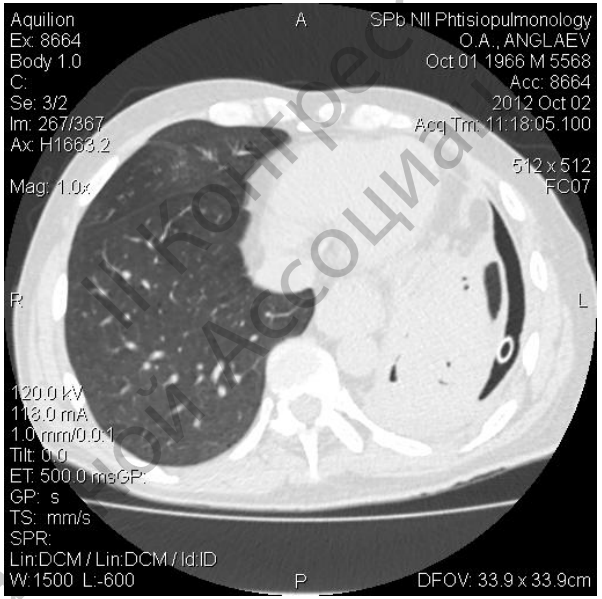

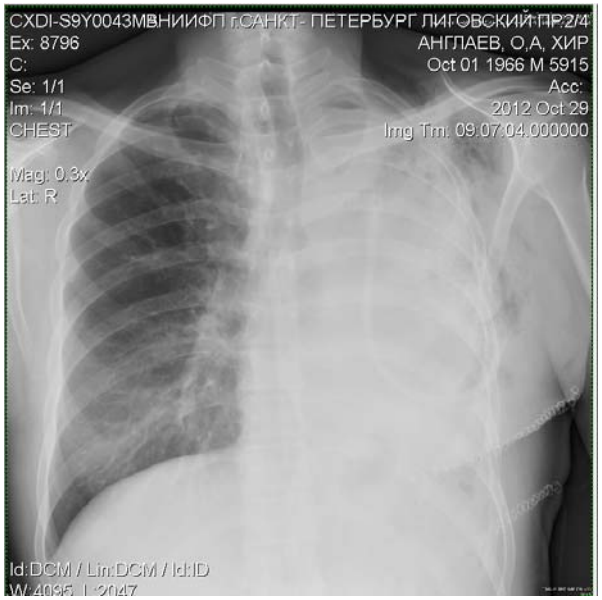

II Конгресс Национальной Ассоциации Фтизиатров

Национальный конгресс фтизиатров

II Конгресс
Национальной Ассоциации Фтизиатров

НАЦИОНАЛЬНАЯ АССОЦИАЦИЯ ФТИЗИАТРОВ

Благодарю за внимание!

II Конгресс Национальной Ассоциации Фтизиатров

Аветисян А.О.